Jornal Brasileiro de

ISSN 0100-0519

UROLOGIA

ÓRGÃO OFICIAL DA SOCIEDADE BRASILEIRA DE UROLOGIA

FUNDADO EM 1971 POR ALBERTO GENTILE

ÍNDICE

181 **Diagnóstico precoce do câncer da próstata**
G. Vallancien

222 **Hipertensão reno - vascular**
Antônio Marmo Lucon e Sami Arap

227 **Refluxo vésico - ureteral primário**
Noemia Perli Goldraich

235 **Sonda nasogástrica como método alternativo no cateterismo ureteral**
Milton Borrelli, Geraldo de Campos Freire, Paulo Kouiti Sakuramoto, Márcio Josbete Prado, Ricardo Tito Escórcio Spinola e Camillo Loprete
Comentário editorial: Nélson Rodrigues Netto Jr.

237 **Tratamento da uretrite por Chlamydia Trachomatis com um novo macrolídio: miocamicina**
Paulo Martins Rodrigues, José Renato Zottich e Raimundo Diogo Machado

242 **Nova proposta de linfadenectomia para o câncer do pênis:resultados preliminares**
Renato Prado Costa, Carlos Hermann Schaal e José Pascoal Cortez
Comentário editorial: Miguel Srougi
Re: Renato Prado Costa

247 **Tratamento do cálculo urinário com o Lithostar Siemens**
Nélson Rodrigues Netto Jr., Gustavo Caserta Lemos, Pedro Luiz Cortado e Joaquim F.A. Claro

251 **O ácido úrico e a litíase renal**
Alfredo Félix Canalini e Sérgio D'Ávila Aguinaga

254 **Tratamento atual dos cálculos localizados no ureter lombar**
Nélson Rodrigues Netto Jr., Joaquim de Almeida Claro, Ubirajara Ferreira e Gustavo Caserta Lemos

257 **Tratamento da hematúria incoercível com alúmen**
Ubirajara Ferreira, Sandro Cassiano Esteves, Nélson de Almeida, Wilmar Azal Jr., Pedro Luiz Cortado e Nélson Rodrigues Netto Jr

261 **Complicação incomum da prostatectomia radical retropúbica**
Joaquim de Almeida Claro e Nélson Rodrigues Netto Jr

264 **Fibrose pélvica - uma variante de fibrose retroperitoneal**
Augusto R. do Prado, José Salla, Mariano Barcelos Filho e Paulo Ricardo R. Sitya
Comentário editorial: Milton Borrelli

267 **Tumor metastático do epidídimo**
Guy Vallancien, Luiz Otávio Tôrres, Anderson Moisés Ayupe, Pedro Rivera, Bruno Veillon e Jean Marie Brisset

269 **Síndrome da manipulação uretral: complicação de manobras transuretrais**
Nélson Rodrigues Netto Jr., E Joaquim de Almeida Claro

271 **Actinomicose uterina como causa de ureterohidronefrose: relato de caso**
Armando Iturralde Codina e Miguel de La Cruz Sanches

274 **Carcinoma verrucoso do pênis: relato de um caso**
Anuar Ibrahim Mitre, Cláudio José Pagotto, Benedito Assis Bottene, Tânia Bittencourt Kaslauskas, Rui Nogueira Barbosa, Jean Jacques Daniel Coudry e Miriam Aparecida Leite
Comentário editorial: Antônio Luís Correia Seixas Athanase Billis

279 **Válvula de uretra posterior em adulto**
Jayme de Souza Toledo Filho

282 **Infertilidade masculina**
Nélson Rodrigues Netto Jr

VOLUME 15 | OUTUBRO/DEZEMBRO - 1989 | NÚMERO 4

JORNAL BRASILEIRO DE

UROLOGIA

Endereço para correspondência: Rua Augusta, 2.347 – 3º andar – CEP 01413 – São Paulo – SP

Diretoria

Redator-Chefe
Nelson Rodrigues Netto Jr. – São Paulo

Conselho de Redação
Geraldo Eduardo de Faria – Rio Claro
Gustavo Caserta Lemos – São Paulo
José Carlos de Souza Trindade – Botucatu
Sidney Glina – São Paulo

Tesoureiro
Carlos Arturo Levi D'Ancona – Campinas

Conselho Editorial
Presidentes das Seções Estaduais

Assessoria de Redação
Paulo Augusto Neves – São Paulo
Ubirajara Ferreira – Campinas

Comitê Editorial Internacional
E. Perez-Castro, E. – (Espanha)
J.E. Pontes – (E.U.A.)
F. Di Silvério F. – (Itália)
J. Ghirlanda – (Argentina)
Roberto Vargas D. – (Chile)
Guy Vallancien – (França)

Ex-Redatores-Chefes
Sérgio D'Avila Aguinaga (RJ) 1971-75
Alberto Gentile (RJ) 1976-80
Lino Lima Lenz (RJ) 1981
Rubem de Andrade Arruda (RJ) 1982-83
Gilberto Menezes de Góes (SP) 1984-85
Sami Arap (SP) 1986-87

Publicação editada pelo **GRUPO EDITORIAL MOREIRA JR.**
Redação, Publicidade e Administração: Rua Henrique Martins, 493 – Fone: 885-6981 – CEP 04504 – São Paulo – SP – *Diretor Presidente:* Américo Moreira Jr. – *Publicidade:* M. Rachel Bellusci e J.H. Fransani – *Diagramação e Assessoramento Gráfico:* Victor F. Marcilio – *Revisão:* Paulo Meirelles – *Composição e Fotolitos:* Takano Artes Gráficas – *Impressão e Acabamento:* Editora CQ Ltda.

Sociedade Brasileira de Urologia

Biênio 87/89

Presidente Aday Coutinho (RJ)
Presidente Eleito Marcelo Costa Lima (PE)
Primeiro Vice-Presidente Aderivaldo Cabral Dias (DF)
Segundo Vice-Presidente Osório Lopes Abath Filho (PB)
Terceiro Vice-Presidente Walter José Koff (RS)
Quarto Vice-Presidente José dos Santos Pereira Filho (BA)
Quinto Vice-Presidente Reginaldo Pereira de Oliveira (SC)

Secretário Geral Emanuel Leal Chaves (RJ)
Primeiro Secretário Edson Almeida e Silva (RJ)
Segundo Secretário Ronaldo Damião (RJ)
Terceiro Secretário José Francisco Correia (RN)

Primeiro Tesoureiro Humberto Fernandes de Matos (RJ)
Segundo Tesoureiro Rodolpho Flavio Forster (RJ)
Terceiro Tesoureiro Aloísio Toledo (RS)

Bibliotecário João Bosco Duarte (MT)

Comissão de Ética e Defesa Profissional
Presidente Haward Kanô (RJ)
Membros Benedito Barreto de Oliveira (BA)
Fernando Vasconcelos Pombo (CE)
Dival Gomes da Costa (DF)
Antonio Marmo Lucon (SP)

Comissão de Seleção e Título de Especialistas
Presidente Eduardo Cesar Cortes de G. e Silva (RJ)
Membros Paulo Cesar Nanci de Carvalho (RJ)
Fernando Pirez Vaz (RJ)
Antonio Francisco Junquilho Vinhaes (BA)
Donard Augusto Bendhack (PR)

Comissão de Ensino e Treinamento
Presidente Antonio Luiz Correia Seixas (RJ)
Membros Miguel Srougi (SP)
Adão Lúcio Delgado (MG)
José de Arimatéia Pessoa (PI)
Gilvan Neiva da Fonseca (GO)

Comissão de Honorários Médicos
Presidente Orlando Raineri Jr. (RJ)
Membros Roberto Rossi Filho (BA)
Luiz Raphael Andreoni Marsaioli (SP)
Milton Cesar Scaramuzza (PR)
José Carlos Fragomeni (DF)

Conselho de Economia
Presidente Antonio Mota Pontes (CE)
Membros Mário dos Santos d'Anunciação (RJ)
Lourival de Barros Barbalho (PA)
Salomão Cutin (RS)
Fernando Vieira (RJ)

Departamentos
Uropediatria Anuar Mitre (SP)
Uroneurologia Alfredo Felix Canalini (RJ)
Andrologia Orlando Hugo Praun Jr. (SC)
Doenças Sexualmente Transmissíveis Italvar Nilson da Cruz Rios (BA)
Endoscopia Urinária Pedro Paulo de Sá Earp (RJ)
Uroginecologia Paulo Roberto Martins Rodrigues (RJ)
Oncologia Antonio Carlos Lima Pompeo (SP)
Litíase Urinária Marcus Sadi (SP)
Transplantes Eliseu Denadai (SP)
Audiovisuais Paulo César Palma (SP)

Diagnóstico precoce do câncer da próstata

G. VALLANCIEN

(J. Bras. Urol., 15: 219, 1989)

Primeira causa de mortalidade por câncer no homem idoso, a neoplasia da próstata é responsável por aproximadamente 8.000 mortes por ano na França, sendo detectado já com metástases em cerca de 80% dos casos. Não existe, atualmente, nenhum tratamento radical para os pacientes portadores de neoplasia com metástases, e todos os esforços se orientam no sentido do diagnóstico do câncer ainda confinado à glândula prostática. A prostatectomia radical pode, no entanto, oferecer ao paciente um porcentual de sobrevida de 80% em 10 anos.

A utilização da ultra-sonografia transretal de alta resolução e a dosagem do antígeno específico prostático (PSA) fez nascer nestes últimos anos uma esperança na possível detecção do câncer da próstata estádio A. A questão que se coloca no momento é saber se estes novos meios diagnósticos têm sensibilidade significante e se devem ser utilizados em todos os homens e a partir de qual idade.

ECOGRAFIA TRANSRETAL DE ALTA RESOLUÇÃO

Os estudos da ecografia transretal datam do início dos anos 70, época em que ainda não estavam estabelecidas as características ecográficas do câncer da próstata. A utilização de sondas de 3 e 5 MHz era a responsável por esta incapacidade da ultra-sonografia. Verificou-se que o câncer podia ser normo ou hipoecogênico[3].

Recentemente, utilizando sondas transretais de alta resolução de 7 MHz, foram evidenciadas zonas anecóicas ou hipoecóicas na periferia da glândula prostática, correspondendo em 78% dos casos a cancer[2]. Também demonstrou-se que à medida que o tumor se desenvolvia, a hipoecogenicidade desaparecia. Inclusive, chegou-se a descrever um estadiamento para o câncer da próstata.

Trabalho realizado no Departamento de Urologia da C.M.C. de la Porte de Choisy, Paris, França. Aceito para publicação em outubro/89.

Endereço para correspondência:
C.M.C. de la Porte de Choisy, Departement d'Urologie, Paris, França.

O exame ecográfico por via transretal é praticado com a ajuda de dois tipos de sonda: as sondas transversais que permitem investigar comparativamente os lobos a partir da base até o ápice prostático, assim como a visualização correta da cápsula. A imagem periférica da próstata, rechaçada pelo adenoma, é bem demonstrada. Exatamente ao nível desta zona periférica da próstata é que devem ser primeiramente pesquisadas as áreas de hipoecogenicidade.

As sondas longitudinais oferecem uma boa visão do ápice prostático, onde se desenvolve com maior freqüência o câncer prostático. O exame, todavia, não permite um estudo comparativo dos lobos.

Desde que exista uma zona suspeita, pode ser executada biópsia sob controle ultra-sonográfico, permitindo grande precisão no acesso à área visada. A sonda longitudinal parece preferível, posto que o trajeto da agulha é seguido em todo seu percurso, a partir da mucosa retal. A utilização de uma agulha fina, do tipo "trucut" 18, acionada por um gatilho, garante a obtenção da amostra de maneira incomparável, permitindo a coleta de tecido prostático em 100% dos casos e perfeitamente analisável pelo patologista. Para o diagnóstico do câncer da próstata, a ecografia de alta resolução é muito importante. Nos casos em que o toque retal é normal ou apresenta características de um simples adenoma, a taxa de detecção de câncer é da ordem de 16%[5] e 25%[9]. No presente estudo, 11% dos tumores malignos da próstata são detectados somente pela ecografia, visto que o toque retal é normal[15%].

A ultra-sonografia apresenta 69% de sensibilidade e especificidade de 83% para o diagnóstico de câncer da próstata. Comparados a estes resultados, o toque retal tem 82% de sensibilidade e especificidade de 92%.

Dentre 48 pacientes com toque retal normal, em 8 foram diagnosticados câncer da próstata. Concomitantemente, a ultra-sonografia revelou zona hipoecogênica, ou seja, 16%[5], enquanto no presente estudo encontramos 2 em 19, ou seja, 11%. Ao mesmo tempo, em 104 pacientes, detectamos 5 casos de câncer (5%) utilizando a biópsia sistemática e ao acaso, na ausência de qualquer zona

hipoecogênica. A ecografia transretal de alta resolução pode dobrar a taxa de diagnóstico de câncer não detectado ao toque retal. Resultados claramente superiores foram verificados, detectando-se 25% em lugar de 11% pela ultra-sonografia comum[9]. Todavia, não se sabe qual a porcentagem de casos em que a biópsia sistemática ao acaso foi positiva. Qualquer que seja o interesse da pesquisa de zonas hipoecogênicas à ecografia, na nossa experiência em 123 pacientes com toque retal normal, foram detectados 7 casos de câncer, dos quais somente 2 graças à ultra-sonografia. Nenhum tumor de 5 mm de diâmetro foi evidenciado pela ultra-sonografia. A correlação existente entre o volume do câncer e a extensão para a cápsula, vesícula seminal e metástase é conhecida[10]. Quando o volume tumoral é superior a 1,5 ml, 85% dos tumores não são mais confinados à glândula.

Entre os tumores pequenos, menores que 0,5 ml, praticamente não detectáveis pela ultra-sonografia e os tumores maiores de 1,5 ml, comumente já com extensão extraglândular, existe uma porcentagem de tumores que a ultra-sonografia deveria detectar. Admite-se que 78% das zonas hipoecogênicas são neoplásicas[9] e, no presente estudo, somente 54% das zonas hipoecogênicas correspondem a neoplasias.

Dessa maneira, os resultados dependem da seleção da população investigada, da qualidade do operador e de sua habilidade em manusear o aparelho, bem como sua experiência quanto ao toque retal e com as sondas ultra-sonoras. O índice de detecção do câncer localizado não palpável não ultrapassa 5% no homem cuja idade média é de 65 anos.

As biópsias por via transretal são acompanhadas de uma taxa relativamente baixa de complicações. O estudo realizado sem nenhuma prevenção ou tratamento com antibiótico prévio à punção, visando a detecção tumoral, acompanhou-se em 10% dos casos de quadro febril, havendo necessidade de hospitalização secundária em 3 pacientes, 25% com uretrorragia e 12% com retorragia.

A questão é saber se é necessário realizar biópsia retal, pois em mais de 95% dos pacientes examinados, a biópsia não trará nenhum benefício. Caso a investigação sistemática seja dirigida a homens de 50 anos, uma taxa notadamente inferior de câncer deverá ser encontrada.

Ao contrário, ao se pesquisar câncer da próstata em homens com mais de 70 anos, a questão que se coloca imediatamente é saber qual o tratamento que se proporá em caso de se diagnosticar tumor localizado. Como a expectativa de vida do paciente atingido por este tipo de tumor, descoberto nesta faixa etária, é quase igual à da população normal, a terapêutica é de pequeno valor nestes casos.

MARCADORES TUMORAIS

Há 50 anos foram publicados os primeiros resultados concernentes à pesquisa da fosfatase ácida prostática nos pacientes atingidos por câncer da próstata[7]. De fato, numerosos estudos mostraram que estas fosfatases ácidas apresentam baixa sensibilidade, em particular quando utilizados os métodos enzimáticos. A elevação das fosfatases ácidas traduz, sobretudo, a existência de câncer metastático[1]. Quando utilizado método radioimunológico, uma taxa elevada prevê a invasão ganglionar em 90% dos casos; por outro lado, a taxa normal corresponde em 81% dos casos à ausência de invasão ganglionar[7]. Posteriormente[17] demonstrou-se que a dosagem das fosfatases ácidas, numa população masculina com idade superior a 45 anos, não permitia o diagnóstico precoce de câncer da próstata[12]. Há mais ou menos 10 anos, descobriu-se o antígeno específico prostático (PSA)[3]. Trata-se de uma glicoproteína de peso molecular 34000, presente especificamente ao nível do epitélio prostático. Em homens com próstata normal, a taxa é de 2,5 ng/ml e é detectada na amostra sangüínea por método rádio-imunológico.

Qual é a confiabilidade da dosagem do PSA no que diz respeito ao diagnóstico do câncer da próstata?

Quatro estudos recentes na França[2,11,12,13] mostraram que a sensibilidade do PSA foi boa, superior a 90%, e a especificidade, qualidade primordial em um exame que visa o diagnóstico, oscilou entre 53% e 100% segundo os autores. Em 1984, foi imputada ao marcador uma especificidade de 61%. Atualmente todos os estudos concordam em que a dosagem do antígeno específico prostático não pode ser utilizada como método para detecção precoce do câncer da próstata.

No homem com adenoma de próstata com menos de 30 gramas, e com taxa do antígeno específico prostático superior à 15 ng/ml, a possibilidade de apresentar câncer da próstata, estádio A, é de 70%[2].

No entanto, quando os níveis são de 15 a 20 ng, os autores não são unânimes quanto aos valores limites e também acham inútil a realização de biópsia sistemática.

O interesse maior do estudo do antígeno específico prostático é o acompanhamento dos casos de câncer da próstata localizado após prostatectomia radical. Após a intervenção, a taxa de PSA deve cair a zero e sua elevação traduz a existência de metástases. Quando a taxa de PSA é medianamente elevada num homem com adenoma de próstata, a ressecção endoscópica da próstata deve fazer baixar a taxa do antígeno.

Em conclusão, a pesquisa sistemática do câncer da próstata no homem a partir dos cinqüenta anos nos parece ilusória atualmente, baseando-se somente nos dados da

ecografia e da dosagem de PSA. Estes dois meios de exploração da glândula prostática não são suficientemente específicos para que sejam tomados como dados irrefutáveis no diagnóstico do câncer. Aliás, o custo destas investigações está longe de ser neglicenciado.

Cabe então relembrar que, apesar de todas as esperanças que poderíamos ter nestes novos meios de diagnóstico, o exame mais simples, menos custoso e menos agressivo de diagnóstico do câncer da próstata, ainda é o toque retal. Realizado por um urologista treinado, sua sensibilidade varia de 55 a 82% e a especificidade de 89 a 97%[4,6,14,16]. Este exame representa um meio imperfeito de diagnóstico do câncer da próstata; entretanto, permite diagnosticar mais de 80% dos casos. Estudos mostraram que pacientes que se submetiam ao toque retal sistemático anual e nos quais foi detectado câncer prostático, o índice de sobrevida foi superior aos pacientes em que o câncer foi detectado por ocasião do primeiro toque retal realizado[8]. Em conclusão, o toque retal anual, a partir de 50 anos de idade, deve ser estimulado com o intuito de aumentar a possibilidade de diagnóstico precoce, próximo ao verificado nos Estados Unidos, ou seja, em média de 50% contra 20% atualmente na França. A ultra-sonografia de alta resolução e a dosagem do antígeno específico prostático permitirão, ao que parece, detectar uma pequena porcentagem dos tumores limitados, mas seu uso sistemático não parece indicado. O urologista deve insistir junto ao clínico geral na prática regular do toque retal, e à mínima suspeita, encaminhar o paciente ao especialista.

REFERÊNCIAS BIBLIOGRÁFICAS

1. Babaian, R.J.; Orlando, R.J. – Elevated prostatic acid phosphatase: a prognostic factor for stage C adenocarcinoma of the prostate. *J. Urol.*: 136, 1035, 1985.
2. Boccon-Gibod, L.; Geraud, M.; Duque, M.A. – L'antigene prostatique spécifique. Un nouveau marqueur de la pathologie prostatique. *Ann. Urol.* 22(3): 206, 1988.
3. Cariou, G.; Nogog, P.V.; Merran, S.; Luduc, A.; Plainfosse, M.C. – Estude expérimentale comparative entre les aspects radiologiques, ultrasonores, tomodensitométriques et les structures histologiques de la prostate. *Ann. Urol.* 17(5): 282, 1983.
4. Chodak, G.W.; Schoenberg, H.W. – Early detection of prostate cancer by routine screening. *JAMA* 252: 3261, 1988.
5. Devonec, M.; Perrin, P. – Communication. *Ve international symposium on progress in oncology*. Paris, 1988.
6. Guinan, P.; Bush, J.; Vieth, R.; Rao, R.; Bratti, R. – The accuracy of the rectal examination in the diagnosis of prostate carcinoma. *N. Eng. J. Med.*, 303: 499, 1980.
7. Gutman A.B.; Gutman, E.B. – An acid phosphatasse occuring in the serum of patients metastasing carcinoma of the prostate gland. *J. Clin. Invest.*, 17: 473, 1938.
8. Jenson, C.B.; Shahon, D.B.; Wgensteen, O.H. – Evaluation of annual examination in the detection of cancer. *JAMA*, 174: 1783, 1960.
9. Lee, F.; Gray, M.J.; Macleary, R.D.; Lee Jr.; Machugh, T.A.; Solomon, M.H.; Kumasaka, G.H.; Straub, W.H.; Borlaza, G.S.; Murphy G.P. – Prostatic evaluation by transrectal sonography: criteria for diagnosis of early carcinoma. *Radiology*, 158: 91, 1986.
10. Mac Neal, J.B.; Kindrachuk, R.A.; Freiha, F.S.; Bostwick, D.G., Redwine, E.A.; Stamey, T.A. – Patterns of Progression in Prostate Cancer. *Lancet* 1: 60, 1986.
11. Soret, J.Y.; Verine, J.L.; Coblentz, Z.J.; Chaveau, P.; Daver, A. – Apport de l'évaluation du taux sérique de PSA dans la stadification des cancers prostatiques. *81e. Congress de l'A.F.U.*, résumé CL 31, Paris, 1987.
12. Teillac, P.; Peyret, C.H.; Leroy, M.; Najean, Y.; Leduc, A. – L'antigene spécifique de la prostate en pathologie prostatique. *Ann. Urol.* 22 (3): 193, 1988.
13. Theodon, P.H.; Rymer, J.C.; Chopin, D.; Kouyoudjian, J.C.; Abbou, C.C.; Auvert, J. – Intéret du dosage sérique de l'antigene spécifique prostatique dans la pathologie prostatique. *Ann. Urol* 22 (3): 199, 1988.
14. Thompson, I.M.; Ernst, J.J.; Gangai, M.P.; Spense, C.R. – Adenocarcinoma of the prostate: Results of routine urological screening. *J. Urol.* 132: 690, 1984.
15. Vallancien, G.; Sibert, L.; Veillon, B.; Brisset, J.M. – Comparaison de l'efficacité du toucher rectal et de l'ultrasonographie transrectale dans le diagnostic du cancer de la prostate. *Ve International Symposium on Progress in Oncology*. Paris, 1988.
16. Vikho, P.; Kontturi, M.; Lukkarinen, O.; Errasti, J.; Vikho, R. – Screening for carcinoma of the prostate. Rectal examination and enzymatic and radioimmunologic measurements of serum acid phosphatase compared. *Cancer* 56: 173, 1985.
17. Watson, R.A.; Tang, D.B. – The prediction value of Prostatic Acid Phosphatase as a screening Test for Prostatic Cancer. *N. Engl. J. Med.*, 303: 497, 1988.

Hipertensão reno-vascular

ANTONIO MARMO LUCON, SAMI ARAP

(J. Bras. Urol., 15: 222, 1989)

Hipertensão renovascular é o aumento das pressões arteriais que tem como causa as lesões da artéria renal. Como nas outras formas de hipertensão arterial, sua história natural facilita o aparecimento de lesões ateroscleróticas. A simples constatação de níveis pressóricos elevados e estreitamento das artérias dos rins não confirma o diagnóstico de hipertensão renovascular. Este diagnóstico é confirmado sempre a posteriori quando se corrigem as lesões e há queda das pressões. As placas de ateroma são as lesões mais freqüentemente constatadas, seguidas das doenças fibromusculares e das arterites.

As outras causas incluem: tromboses, aneurismas, fístulas arteriovenosas, malformações vasculares e estenoses pós-transplante renal. Estes fatores ocasionam estenoses, tromboses ou aneurismas, de modo que o fluxo sanguíneo renal fica diminuído e o rim torna-se isquêmico.

A isquemia renal, independente da causa (perda sanguínea, desidratação, uso de diuréticos, ortostatismo e hipotensões arteriais de outras origens), aciona um mecanismo fisiológico regulador da pressão arterial, que é conhecido como renina-angiotensina-aldosterona.

Em condições isquêmicas, as células justa-glomerulares do aparelho justa-glomerular dos néfrons são estimuladas para a produção de renina. Esta enzima age num substrato sintetizado no fígado, o angiotensinogênio, produzindo a angiotensina I, que tem leve efeito vasopressor. A angiotensina I, pela ação de enzimas de conversão oriundas dos rins e dos pulmões, é transformada em angiotensina II.

A angiotensina II é potente vasoconstritor e estimula o córtex da supra-renal a produzir aldosterona, que promove absorção de sódio e água pelos túbulos distais com conseqüente aumento da volemia. A vasoconstrição e o aumento da volemia restauram a pressão arterial e modulam a liberação de renina. Os componentes deste sistema foram descobertos em diferentes datas: renina em 1898[62], aparelho justa-glomerular em 1939[17], angiotensinas em 1940[2 e 47], angiotensinas I e II em 1954[55] e enzima de conversão em 1956[56].

Na hipertensão renovascular, a isquemia renal é conseqüente a alterações anatômicas, portanto permanentes, dos vasos renais, e o mecanismo fisiológico de produção de renina é substituído por um mecanismo fisiopatológico que mantém a hipertensão arterial. A primeira constatação deste fenômeno foi feita por Goldblatt[16].

A incidência de hipertensão renovascular na população de portadores de hipertensão arterial varia entre 0,2 e 10%, segundo a fonte de referência[39].

Em crianças e adolescentes, onde a hipertensão arterial sistêmica é bem menos freqüente, acometendo 1 a 2% dos indivíduos[20], as lesões renovasculares são encontradas em 15 a 20% dos portadores de hipertensão arterial[1].

Do ponto de vista clínico, não há sintomas e sinais que sejam patognomônicos de hipertensão renovascular[54]. Há dados que podem sugerir tipo de afecção, como ausência de história familiar de hipertensão, início da moléstia antes dos 25 e após os 45 anos, início abrupto de forma moderada ou grave, rápida evolução para malignidade, cefaléia, tabagismo, má resposta ao tratamento com diuréticos e anti-adrenérgicos, boa resposta ao tratamento com enzimas de conversão, sopros abdominais e hipocalemia[63]. Estes sintomas e sinais têm incidência maior apenas nos portadores de hipertensão renovascular do que em pacientes com hipertensão essencial, sem que esta diferença seja estatisticamente significativa.

O diagnóstico das lesões das artérias renais é feito com arteriografias que podem ser feitas por punção translombar da aorta[9], por cateter através de artérias periféricas[53] ou por arteriografias com subtrações digitais[41]. O método que produz melhores imagens é o de Seldinger[53]. A punção translombar fica reservada aos casos em que punções de artérias periféricas são contra-indicadas devido a arteriopatias sistêmicas generalizadas. As arteriografias com subtrações digitais são feitas com menor quantidade de contraste iodado e por isso recomendadas em pacientes com função renal rebaixada. En-

Trabalho realizado na Clínica Urológica do Hospital das Clínicas da Faculdade de Medicina da Universidade de São Paulo. Aceito para publicação em agosto/89

Endereço para correspondência: Dr. Antonio Marmo Lucon – Praça Amadeu Amaral, 47 – 2º – cj. 21 – São Paulo – SP

tretanto, os ramos menores das artérias renais não são vistos com a mesma nitidez do método de Seldinger.

A arteriografia é exame invasivo e caro. Como a população de pacientes com hipertensão arterial é grande, fica difícil submeter todos à arteriografia renal. O que se tem feito é a seleção de pacientes que devem fazer estudo angiográfico através de urografia excretora minutada[37], de renograma[60] e de testes com captopril[15,63].

A urografia excretora é útil em pacientes com hipertensão arterial, porque pode diagnosticar causas menos freqüentes como rins contraídos, cistos, tumores e rins policísticos. Radiografias em tempos precoces, podem sugerir isquemia dos rins se este for menor que outro, contrastar-se tardiamente ou reter o contraste mais tempo que o contralateral.

O renograma cujas curvas mostrem que um rim capta menos material radioativo e/ou tenha pico máximo de captação retardado em relação ao outro, sugere isquemia deste rim e obstrução arterial pode ser a causa. A cintilografia renal é mais eficiente que a urografia excretora na evidenciação de diferenças no tamanho dos rins, do tempo de captação do material radioativo e do retardo de excreções do mesmo.

O captopril é um bloqueador da enzima que converte a angiotensina I em angiotensina II. O teste consiste em administrar 25mg por via oral a doentes com hipertensão arterial em regime de dieta normal, nos quais toda medicação anti-hipertensiva tenha sido suspensa por uma semana. Considera-se teste positivo quando houver queda de 20% da pressão diastólica 30 a 60 minutos após a administração da droga. Esta queda sugere a participação do sistema renina-angiotensina-aldosterona na gênese da hipertensão. Pela sua simplicidade e eficiência, o teste do captopril tem sido o único exame utilizado em alguns centros para selecionar os pacientes que devem fazer arteriografia.

A saralazina é um competidor da angiotensina II. Foi a primeira substância usada para testes farmacológicos da presença de hipertensão renino-dependente[3]. O uso endovenoso e a dificuldade de obtenção da droga fizeram com que seu uso fosse limitado, cedendo lugar ao uso do captopril.

Foram descritas situações em que estenoses de artérias renais foram causa de hipertensão arterial nas quais o sistema renina-angiotensina-aldosterona não foi detectado e outro mecanismo foi assentado[35]. É provável que realmente tenha ocorrido uma falha na sensibilidade dos métodos de laboratório disponíveis e não uma nova síndrome.

Embora estenoses da artéria renal causem hipertensão arterial, elas foram observadas em indivíduos com pressões arteriais normais em 49% de material de autópsia[21], em 65% de arteriografias feitas em pacientes com insuficiência arterial periférica[11] e em 32% de arteriografias em geral[12]. Estas publicações verificaram-se há mais de 20 anos e com experiência relativamente inicial com arteriografias em larga escala. Estenoses de artérias renais desacompanhadas de hipertensão arterial não devem ser freqüentes. Em mais de 1000 arteriografias de indivíduos normais candidatos a doadores de rim, não foi encontrado um único caso de estenose de artéria renal[49].

Diante de um paciente hipertenso em que a arteriografia mostra lesões das artérias renais pode haver interesse em saber-se a significância destas lesões, ou seja, qual a chance de cura que o paciente tem, se seu rim for revascularizado.

Howard e cols.[22] notaram através de cateterismo ureteral bilateral que o rim isquêmico excreta 50% do volume de urina do rim normal com concentração de sódio pelo menos 15% menor e com concentração de creatinina e para-amino-hipurato, assim como a osmolaridade, maiores. Cerca de 83% dos pacientes com hipertensão renovascular com teste de função separada positivo beneficiam-se com tratamento cirúrgico da lesão, enquanto que 67% daqueles em que os testes de função separada são negativos alcançam este benefício[38].

Nas lesões ateroscleróticas, 60% dos pacientes com urografias excretoras com anormalidades sugestivas de isquemia beneficiam-se com tratamento cirúrgico, enquanto que apenas 33% dos que apresentam urografias normais alcançam este benefício. Se as lesões forem fibromusculares, estes números são 87% e 63% respectivamente[23].

O tempo de hipertensão é fator prognóstico importante. Quando a duração da hipertensão for menor que 5 anos, 88% dos pacientes com doença fibromuscular e 67% dos pacientes com aterosclerose beneficiam-se do tratamento cirúrgico, enquanto que se a duração for maior que 5 anos, estas cifras caem para 39% e 13% respectivamente[24]. A desvantagem deste método é que nem sempre se pode precisar a data do início da doença.

A dosagem separada de renina nas veias renais é o critério que mais tem sido usado como prognóstico do tratamento cirúrgico. Quando a secreção de renina do lado lesado é 1,4 a 2,5 vezes maior que o lado normal, 93% dos pacientes beneficiam-se com a correção da lesão. Quando não existe esta lateralização, apenas 51% dos pacientes apresentam este benefício[34].

Boa resposta ao teste do captopril tem sido correlacionada com boa resposta ao tratamento cirúrgico da hipertensão renovascular, com índice de sensibilidade de 100% e de especificidade de 92%[50].

Resumindo, podemos afirmar que não existe método prognóstico absolutamente eficiente em relação ao benefício do tratamento cirúrgico. Todos os disponíveis apresentam falsos negativos e falsos positivos. Assim, eles não são absolutamente necessários na avaliação do paciente. Sempre que houver hipertensão arterial e lesão da artéria renal, a correção desta lesão é recomendada, independentemente dos resultados dos critérios prognósticos. A correção da lesão pode não normalizar a pressão arterial, mas melhora a perfusão renal e certamente contribui para o não agravamento da hipertensão, ao mesmo tempo que previne insuficiência renal por atrofia isquêmica do parênquima. Só não devem ser tratadas as lesões que sejam impossíveis de ser corrigidas pela sua complexidade e aquelas cujos pacientes não possuam condições clínicas para suportar a agressividade do tratamento.

O tratamento ideal da hipertensão renovascular consiste na revascularização renal. Os doentes tratados apenas com medicamentos vivem menos e têm mais complicações que os doentes operados[25 e 59], mesmo que a pressão tenha sido controlada[6]. A pior evolução dos doentes não operados se deve à isquemia crônica a que o rim fica exposto e ao agravamento das lesões que é mais freqüente nas lesões ateroscleróticas, mas ocorre também nas lesões fibromusculares[40,52,64].

A revascularização tem duas finalidades: controlar a pressão arterial e preservar a função renal, minimizando as atrofias isquêmicas.

Nos casos de insuficiência renal com obstruções das duas artérias renais ou da artéria de rim único, a revascularização pode recuperar a função, fazendo com que os pacientes possam abandonar o tratamento dialítico[42,46]. Não há critérios estabelecidos para saber-se se um rim único obstruído vai recuperar a função. A presença de nefrograma e o enchimento da artéria renal por colaterais durante a arteriografia são fatores de bom prognóstico[26]. O tamanho dos rins, visto na arteriografia ou na ecografia, é citado como fator prognóstico importante. O tamanho mínimo necessário para que haja recuperação varia entre 8cm[32], 9cm[51], e 9,5cm[31]. A presença de glomérulos hialinizados foi associado a mau prognóstico para uns[32] e não teve tanta importância para outros[8]. O fluxo retrógrado observado no ato cirúrgico quando se secciona a artéria renal indica que há grandes chances de recuperação[26 e 46].

A nefrectomia deve ser feita se o rim for totalmente atrófico, se o paciente não suportar o risco de revascularização ou se esta for impossível.

A revascularização pode ser feita através de angioplastia transluminar[19] ou cirurgia aberta.

Os trabalhos mais recentes mostram que quando se trata de lesões fibromusculares, consegue-se uma dilatação satisfatória em 85 a 100% dos casos com cura de 25 a 85%, melhora de 15 a 60% e falha de 0 a 15%, num seguimento de 1 a 40 meses[36,43,57,61]. Os resultados são bons, mas o tempo de seguimento é curto e as recidivas chegam a 9%[61]. As lesões ateroscleróticas são mais problemáticas. As oclusões totais e as lesões ostiais são difíceis de ser dilatadas e, quando isto é possível, os resultados são tão ruins a ponto de contra-indicar o tratamento nestas situações. Para lesões não ostiais, consegue-se a dilatação entre 78 e 93% dos casos, com cura de 15 a 33%, melhora de 44 a 60% e falha entre 8 e 41% em seguimento de 1 a 40 meses[4,30,36,43,57]. O índice de recidiva chega a ser 23% após 2 anos de seguimento[28].

Complicações da angioplastia incluem hematomas retroperitoneais e nos locais de punção, ruptura da artéria renal, trombose da artéria renal, embolias dos rins e dos membros inferiores. Embora raramente, operações de emergência podem ser necessárias para tratamento das complicações da angioplastia[52 e 58].

Os bons resultados da angioplastia devem ser analisados com cautela. Não se conhecem os resultados a longo prazo, as lesões não são removidas e a possibilidade de recidiva deve sempre ser lembrada.

A revascularização cirúrgica é o método clássico e consagrado do tratamento da hipertensão renovascular. Não há estudo randomizado que compare resultados de angioplastia com revascularização cirúrgica.

Endarterectomia foi a primeira técnica utilizada para revascularização renal[14]. Atualmente pouco utilizada, é reservada a casos em que há comprometimento da aorta e seus múltiplos ramos abdominais nos quais o mesmo procedimento pode tratar as várias obstruções de uma só vez. Em série de 56 pacientes houve 7% de óbitos e 12,5% de tromboses e estenoses pós operatórias[48].

Os reimplantes aorto-renais com ressecção da área estenosada são os procedimentos aparentemente mais fáceis. O índice de tromboses é referido como 15%[44]. Esta técnica é pouco empregada porque, em geral, a extensão da lesão que se encontra na operação é maior do que aquela que se vê na arteriografia. Quando se resseca a lesão, a artéria renal fica curta e não pode ser reimplantada na aorta sem tensão. Este fato levou os cirurgiões a procurarem substitutos da artéria renal.

Os enxertos de dacron foram os primeiros substitutos de artéria renal usados em larga escala. O índice de tromboses foi bastante grande, de 22 a 30% em seguimento de um ano[13 e 27]. Os enxertos autógenos dão melhores resultados que os de dacron e podem ser feitos com veia safena interna ou segmentos arteriais. Pontes de veia safena interna entre a aorta e as artérias renais são métodos de

correção utilizados em larga escala com permeabilidade de 95% em controles precoces e com melhora ou cura da pressão arterial em 90% dos casos[7]. Entretanto, angiografias feitas nestes pacientes num período pós-operatório de 3 a 109 meses mostraram 8 a 14% de tromboses, 5 a 6% de aneurismas, 6 a 7% de estenoses e 20 a 33% de dilatações[5 e 58]. Ressalta-se que não se conhecem as conseqüências destas dilatações. Quando se usam segmentos arteriais (de artérias hipogástrica ou esplênica), os índices de complicações são expressivamente menores: 1 a 2% de tromboses e 4,5% de dilatações em seguimentos de 6 a 120 meses[28,33 e 46]. As outras técnicas que empregam artérias para substituir as artérias renais são a anastomose espleno-renal e o autotransplante renal. As anastomoses espleno-renais só podem ser feitas quando a lesão é à esquerda e, obviamente, não haja lesão da artéria esplênica[29].

O autotransplante renal é técnica que mais vantagens oferece no tratamento das lesões da artéria renal[18]. O rim é retirado de sua posição original, perfundido e resfriado. Resseca-se a parte lesada da artéria renal e o rim é reimplantado na fossa ilíaca homolateral. A operação na fossa ilíaca é mais fácil porque é mais superficial. A artéria hipogástrica tem comprimento suficiente para substituir grandes ressecções de artéria renal. Seus ramos podem substituir ramos da artéria renal em cirurgia feita *"in situ"* ou em banco, com auxílio de lupas e microscópios. Se a artéria hipogástrica não estiver em boas condições, o reimplante pode ser feito nas artérias ilíacas comum ou externa, mesmo que os cotos da artéria renal sejam curtos. Quando se comparam numa mesma instituição os resultados de autotransplante com os de revascularização através de pontes de safena, há nítida vantagem para os primeiros[10].

REFERÊNCIAS BIBLIOGRÁFICAS

1. Blaufox. M.M. – Systemic Arterial hypertension in pediatric practice. *Urol. Clin. North Am.* 18: 577, 1971
2. Braun – Menendez, E.; Fasciolo, J.C.; Leloir, L.R. & Munoz, J.M. – The substance causing renal hypertension. *J. Physiol.* 98: 283, 1940
3. Brunner, H.R.; Gavras, R. & Laragh. J.H. – Angiotensin II blockade in man by Sar 1 – ala 8 angiotensin II for understanding and treatment of high blood pressuse. *Lancet* 2: 1045, 1973
4. Colapinto, F.F.; Stronell, R.D.; Harries Jones, E.P.; Gildiner, M.; Hobbs, B.B.; Farrow, G.A.; Wilson, D.R.; Morrow, J.D.; Logan, A.G.; Birch, S.J. – Percutaneous transluminal dilation of the renal artery: follow-up studies on renovascular hypertension. *Am. J. Rent* 139: 727, 1982
5. Dean, R.H.; Wilson, J.P.; Burko, H.; Foster, J.H. – Saphenous vein aorto renal bypass grafts: renal angiographic study. *Ann Surg.* 180: 469, 1974
6. Dean, R.H.; Kieffer, R.W.; Smith, B.M.; Oates, J.A.; Nodean, J.H.J.; Hollifield, J.W.; Du Pont, W.D. – Renovascular hypertension: anatomic and function changes during drug therapy. *Arch. Surg.* 116: 1408, 1981
7. Dean. R.H. – Late results of aorto renal bypass, *Urol. Clin. North Am.* 11 (3): 425, 1984
8. Dean, R.H.; Englund, R.. Dupont, W.D.; Meachan, P.W.; Plummer, W.D.JR.; Pierce, R.; Ezell, C. – Retrieval of renal function by revascularization: study of preoperative outcome predictors. *Ann. Surg.* 202: 367, 1985
9. Dos Santos, R.; Lamas, A.; Pereira Caldas. J. – L'arteriographie des membres, de l'aorte et de ses branches abdominales. *Bull, et Mem. Soc. Nat. de Chir.* 55: 587, 1929
10. Dubernard, J.M.; Martin, X.; Gelet, A.; Mongin, D.; Canton, F.; Tabib, A. – Renal autotransplantation versus bypass techniques of renovascular hypertension. *Surgery* 97: 529, 1985
11. Dustan, H.P.; Humphries, A.W.; Wolfe, V.C.; Page, I.H. – Normal arterial pressure in patients with renal artery stenosis. *J.A.M.A.* 187, 138, 1964
12. Eyler. W.R.; Clarck, M.D.; Garman, J.E.; Rian, R.L. Meininger, D.E. – Arteriography of renal areas including a comparative study of renal arterial stenoses in patients with and without hypertension. *Radiology* 78: 879, 1962
13. Foster, J.H.; Dean, R.H.; Pinkaton, J.A.; Rhamy, R.K. – Ten-years experience with the surgical management of renovascular hypertension. *Ann. Surg.* 177: 755, 1973
14. Freeman, N.E.; Leeds, F.H.; Elliot, W.G.; Roland, J.I. – Thromboendarterectomy for hypertension due to renal artery oclusion. *J.A.M.A.* 156: 1077, 1954
15. Geyskes, G.G.; Oei, H.Y.. Puylaert, B.A.J.; Mees, E.J.D. – Renovascular hypertension identified by captopril-induced changes in renogram. *Hypertension* 9: 451, 1987
16. Goldblatt, H.; Lynch, J.; Hanal, R. & Summerville. W.W. – Studies on experimental hypertension: I-the production of persistent elevation of systolic blood pressure by means of renal isquemia. *J. Exp. Med.* 347: 379, 1934
17. Goormaghthigh, N. & Rimson, K.S. – Vascular changes in renal isquemia cell mitosis in the media of arteries. *Proc. Soc. Exp. Biol. Med.* 42: 227, 1939
18. Gos, G.M. e Lucon, A.M. – Renal autotransplantation in the treatment of hypertensive disease associated to unilateral renal artery stenosis. *J. Urol.* 176: 14, 1981
19. Griintzzig, A.; Kullmann, V.; Vetter, W.; Lutlolf, V.; Meirer, B.; Siegenthaler, W. – Treatment of renovascular hypertension with percutaneous transluminar dilation of renal artery stenosis. *Laucet* 1: 801, 1978
20. Hoggie, J.M. – Systemic hypertension in children and adolescents. Pediatr. *Clin. North Am.* 18: 1273, 1971
21. Holley, K.E.; Hunt, S.C.; Brown, A.L.; Kincaid, O.W.; Sheps, S.G. – Renal artery stenosis. *Am. J. Med.* 37: 11, 1964
22. Howard, J.E.; Berthrong, M.; Gould, D.M.; Yeudt, E. – Hypertension resulting from unilateral renal disease and its relief by nephrectomy. *Bull. John. Hopkins' Hosp.* 94:51, 1954
23. Hughes, J.S.; Doves, H.G.; Gifford, R.W.JR. – Noninvasive predictors of surgical cure for renovascular hypertension. *Clin. Res.* 25: 265 A 1977
24. Hughes, J.S.; Doves, H.G.; Gifford, J.R. JR. et al Duration of hypertension: a predictor of surgical cure for renovascular hypertension. *Am. Heart. J.* 101: 408, 1981
25. Hunt, J.C.; Sheps, E.; Harrisson, E.G.; Strong, C.G.; Bernatzz, P.E. – Renal and renovascular hypertension. *Arch. Int. Med.* 133: 988, 1974

26. Jacobson. H.R. – Ischemic renal disease: an overlooked clinical entity? *Kidney Int.* 34: 729, 1988

27. Kaufman, J.J. – Dacron grafts and splenorenal bypass in the surgical treatment of stenosing lesions of renal artery. *Urol. Clin. North Am.* 2: 365, 1975

28. Kaufman, J.J. – Renovascular hypertension. The UCLA experience. *J. Urol.* 121: 139, 1979

29. Khauli, R.B.; Novick, A.C.; Ziegelbaum, A. – Splenorenal bypass in the treatment of renal artery stenosis: experience with sixty nine cases *J. Vasc. Surg.* 2: 547, 1985

30. Kuhlmann, V.; Vetter, W.; Gruntzig, A.; Schneider. E.; Ponliadis, G.; Steurer. J.; Siegenthaler, W. – Percutaneous transluminal dilation of renal artery stenosis. 2 years experience. *Clin. Sci. Suppl* 761: 481S, 1981

31. Lawrie, G.M.; Morris, G.C.JR.; De Bakey, M.E. – Long term results of treatment of the totally occluded renal artery in forty patients with renovascular hypertension. *Surgery* 88: 733, 1980

32. Libertino, J.; Zinman, L.; Bresolin, D.J.; Sivinton, N.W.JR.; Legg, M.A. – Renal artery revascularization: restoration of renal function. *J.A.M.A.* 244: 1340, 1980

33. Lige, C.R.; String, S.T.; Wyhe, E.J.; Stoney, R.J. – Aortorenal autografts. *Arch. Surg.* 110: 1321, 1975

34. Marks. L.S.; Maxwell, M.H. – Renal vein renin. *Urol. Clin. North Am.* 2: 311, 1975

35. Marks, L.S.; Mawell, M.H.; Kaufmann, J.J. – Non renin mediated renovascular hypertension: a new syndrome? *Lancet* 1: 615, 1977

36. Martin, L.G.; Price, R.B.; Casarella, W.J.; Stones, P.J.; Wells, J.O.JR.; Zellmer, R.A.; Chuang, V.P.; Silbiger, M.L.JR.; Berkman, W.A.: percutaneous angioplasty in clinical management of renovascular hypertension: Initial and long-term results. *Radiology* 155: 629, 1985

37. Maxwell. M.H.; Gowick. H.C.; Writa, R. & Kaufman, J.J. – Use of rapid sequence intravenous pyelogram in the diagnosis of renovascular hypertension. *New Engl. J. Med.* 270: 213, 1964

38. Maxwell. M.H.; Lupu, A.N.; Kaufmann, J.J. – Individual kidney function test in renal arterial hypertension. *J. Urol.* 100: 384, 1968

39. Maxwell. M.H.; & Waks, A.U. – Evaluation of pacients with renovascular hypertension. *Hypertension* 6: 589, 1984

40. Meaney, T.F.; Dustan, H.P.; Mac Cormack, L.J. – Natural history of renal arterial disease. *Radiology* 9: 877, 1968

41. Mistretta, C.A.; Kruger, R.A. & Houk, T.C. – Computerized fluoroscopy techniques for non invasive cardiovascular imaging. *Proc. S.P.I.E.* 152: 65, 1978

42. Morris, G.G.; De Bakeg, M.E.; Cooley, D.A. – Surgical treatment of renal failure of renovascular origin. *J.A.M.A.* 182: 609, 1962

43. Miller, G.A.; Ford, K.K.; Braun, S.D.; Newman, G.E.; Moore, A.V.JR.; Malone, R.; Dunnick, N.R.; percutaneous transluminal angioplasty vs. surgery for renovascular hypertension. *Am. J. Roentgen* 144: 447, 1985

44. Noble. M.J.; Novick, A.C.; Straffon, R.A.; Stewart, B.H. – Aorto renal reimplantation in treatment of renovascular hypertension. *Urology* 14: 487, 1979

45. Novick, A.C.; Stewart. B.C.; Straffon, R.A. – Autogenous arterial grafts in the treatment of renal artery stenosis. *J. Urol.* 118: 919, 1977

46. Novick. A.C.; Pohl, M.A.; Schreiber, M.; Gifford, R.W.JR.; Vidt, D.G. – Renovascularization for preservation of renal function in patients with atherosclerotic renovascular disease. *Urol. Clin. North Am.* 11: 477, 1984

47. Page, I.H. & Helmer, O.M. – A crystalline pressor substance (angiostonin) resulting from the reaction between renin and renin activador. *J. Exp. Med.* 71: 29, 1940

48. Pecha, B.W,; Novick, A.C.; Stewart, B.H.; Streffon, R.A. – Endarterectomy and patch-graft angioplasty in treatment of atherosclerotic renovascular hypertension. *Urology* 14: 487, 1979

49. Sabbaga, E. – Comunicação pessoal. 1981

50. Sabetti, A.; Arilli, F.; Nuccorini, A.; Simonini, N.; Glorioso, N.; Dessi Fulgheri, P.; Mededu, P.; Rappelli, A. – Acute response to captopril as a predictive test for sugery in renovascular hypertension. *Nephron* 44: (suppl. 1) 87, 1986

51. Schefft, P.; Novick, A.C.; Stewart, B.H.; Straffon, R.A. – Renal revascularization in patients with total occlusion of renal artery. *J. Urol.* 124: 84, 1980

52. Schreiber, M.J.; Pohl, M.A.; Novick, A.C. – The natural history of atherosclerotic and fibrous renal artery disease. *Urol. Clin. North Am.* 11 (3): 383, 1984

53. Seldinger. S.I. – Catheter replacement of the needle in percutaneous arteriogram. *Acta Radiol.* 39: 368, 1953

54. Simon, N.; Franklin, S.S.; Bleifer, K.H. & Maxwell, M.H. – Clinical Characteristics of renovascular hypertension. *J.A.M.A.* 220: 1209, 1972

55. Skeggs, L.T.; Marsh, H.; Kahn, J.R. & Shumway , N.P. – The existence of two forms of hypertension. *J. Exp. Med.* 99: 275, 1954

56. Skeggs. L.T.JR.; Lent, K.E.; Kahn, J.R.; Shumway, N.P. & Woods, K.R. – Amino acid sequence of hypertension II. *J. Exp. Med.* 104: 193, 1956

57. Sos. T.A.; Pickering, T.G.; Snidermank,; Saddekni, S.; Case, D.B.; Silane, M.F.; Vaughan, E.D.; Laragh, J.H. – Percutaneous transluminal renal angioplasty in renovascular hypertension due to atheroma or fibromuscular dysplasie. *New Engl. J. Med.* 309: 274, 1983

58. Stanley, J.C.; Ernts, C.B.; Fry, W.J. – Fate of 100 aortorenal vein grafts: characteristics of late graft expansion, aneurismal dilatation and stenosis. *Surgery* 74: 931, 1973

59. Takeda, T. – Long term prognosis of renovascular operated patients. *J. Circ. J.* 39: 767, 1975

60. Taplin, G.V.; Meredith, O.M.; Kade, H. & Winter, C. – The radioisologe renogram. *J. Lab. & Clin. Med.* 48: 866, 1956

61. Tegtmeyer, C.J.; Elson, J.; Glass, T.A.; Ayers. C.R.; Chevalier, R.L.; Wellous, H.A.JR.; Studdard. W.E.JR. – percutaneous transluminal angioplasty: the treatment of choice for renovascular hypertension due to fibromuscular dysplasia. *Radiology* 143: 631, 1982

62. Tigerstedt, R. & Bergman, P.G. – Niere und Kreislauf. *Scand Arch. Physiol.* 8: 223, 1898

63. Vaughan, E.D.JR.; Case, D.B.; Pickering, T.G.; Sosa, R.E.; Sos, T.A. & Laragh, J.H. – Clinical evaluation for renovascular hypertension and therapeutic decisions. *Urol. Clin. North Am.* 11: 393, 1984

64. Wollen Weber, J.; Sheps, J.; Davis, G. – Clinical course of atherosclerotic renovascular disease. *Am. J. Cardiol.* 21: 60, 1968

Refluxo vesicoureteral primário

NOEMIA PERLI GOLDRAICH

(J. Bras. Urol., 15: 227, 1989)

INTRODUÇÃO

Refluxo vesicoureteral primário (RVUP) continua sendo uma área de interesse de pediatras, nefrologistas e urologistas. Estas duas últimas décadas assistiram a grandes avanços no conhecimento da fisiopatologia e da história natural desta entidade. Reconheceu-se sua transmissão genética. Ocorreu a individualização da nefropatia do refluxo (NR) do grupo das pielonefrites crônicas. Introduziram-se novos métodos diagnósticos, tanto para o RVUP como para a NR. Muito se discutiu sobre o tratamento – qual a técnica cirúrgica mais adequada e, mais recentemente, passou-se a questionar se o tratamento deve ser conservador ou cirúrgico. Para responder a esta última questão, foram até mesmo iniciados estudos com grupo-controle. Apesar desta intensa atividade, ainda persistem inúmeras interrogações quando se vai manusear, individualmente, cada caso. Novas perguntas estão sendo formuladas. Um dos aspectos mais atuais refere-se às relações entre RVUP e distúrbios do padrão miccional.

REFLUXO VESICOURETERAL PRIMÁRIO

RVUP é a passagem retrógrada de urina da bexiga para o ureter devido a um defeito congênito da junção ureterovesical. Ele não se acompanha de outras anormalidades no trato urinário. Refluxo vesicoureteral secundário é o que se associa a estas alterações, entre as quais se incluem válvula de uretra posterior, bexiga neurogênica e litíase vesical. Embora nem sempre a diferenciação entre as formas primária e secundária seja fácil, sua individualização é fundamental, porque elas representam situações clínicas diversas.

Trabalho realizado no Departamento de Medicina Interna da Faculdade de Medicina da Universidade Federal do Rio Grande do Sul e no Hospital de Clínicas de Porto Alegre. Aceito para publicação em agosto/89.

Endereço para correspondência: Rua Anita Garibaldi, 1091 – ap. 703 – 90 430 – Porto Alegre – RS

A demonstração de RVUP em fetos, através da ultrassonografia, já faz parte da prática clínica diária[66]. A história natural do RVUP caracteriza-se por sua cura espontânea. Na nossa experiência[29], que é superponível a de outros autores[64], houve desaparecimento do RVUP em 65,2% de 210 ureteres de 142 crianças, seguidas por um período de até 4,5 anos, sendo esta proporção de 78% nos ureteres com RVUP leve e de 49% nos com RVUP severo. Maturação da junção ureterovesical e crescimento do ureter intramural parecem ser os principais fatores envolvidos na cura espontânea e diminuição do grau de RVUP.

RVUP é a anormalidade mais comum em pacientes pediátricos com infecção urinária (IU), ocorrendo em 30% a 50% deles, independente do fato da IU ser sintomática ou assintomática[26]. A freqüência com que se diagnostica RVUP em crianças com IU varia inversamente com a idade[45]. Num estudo recente[38], demonstrou-se em 84 crianças consecutivas, com idades entre 2 meses e 6 anos, avaliadas após o primeiro episódio de IU, que em 32% delas havia RVUP e 12% tinham ou desenvolveram dano renal. A sensibilidade do RVUP como um marcador de lesão renal foi de 80% e a especificidade de 74%. Portanto, a maioria das crianças que desenvolvem dano renal associado à IU, na ausência de obstrução, apresentam RVUP.

RVUP pode ser identificado, também, durante a investigação de crianças com insuficiência renal crônica (IRC)[25], com hipertensão arterial (HAS)[25], através do estudo de familiares assintomáticos de pacientes com RVUP[1,23,24,62] e durante a investigação sistemática de crianças com outras malformações, principalmente digestivas, da via biliar e cardíacas, quando pode estar presente em até 50% delas[25,53,86].

Na população geral, estima-se que RVUP ocorra em 0,4% a 1,8% das crianças, sendo os valores mais baixos provavelmente os mais reais[6]. Em recém-nascidos, tem-se sugerido que a prevalência de RVUP é da ordem de 0,21% a 0,55%[19]. A incidência é significativamente menor em pretos[4,60].

NEFROPATIA DO REFLUXO

NR é o conjunto de lesões renais dependentes de RVUP, semelhantes em distribuição e intensidade àquelas descritas como as de pielonefrite crônica. Ela é definida *in vivo* por suas características radiológicas. O rim apresenta-se reduzido de tamanho e, mesmo nos casos bilaterais, o comprometimento é sempre assimétrico. A alteração patognomônica é uma área de fibrose ou cicatriz, geralmente extensa, que compromete toda a espessura do parênquima renal e que está diretamente relacionada a cálices dilatados com perdas de impressões papilares. É inquestionável, no momento, que RVUP produz alterações renais idênticas às da pielonefrite crônica. Vários autores[40,82] observaram que estas cicatrizes são um fenômeno próprio do período de crescimento rápido do rim, quando ele é mais vulnerável aos efeitos do RVUP. Há controvérsias, no entanto, quanto aos mecanismos através dos quais o rim é lesado. Os fatores envolvidos na etiopatogenia das cicatrizes de NR são: refluxo intra-renal, IU, pressão intravesical e displasia renal.

Refluxo intra-renal – Refluxo intra-renal, no contexto clínico, é a presença de contraste no interior do parênquima renal, que opacifica segmentos maiores ou menores durante a realização da uretrocistografia e que pode atingir até os glomérulos. Em miniporcos demonstrou-se a existência de dois tipos de papilas: simples e compostas. Nas simples, os ductos papilares se abrem obliquamente, de modo a não permitir, através de um mecanismo do tipo valvular, a passagem retrógrada de urina. As compostas resultam da fusão de duas ou três papilas adjacentes. Os ductos papilares abrem-se formando ângulos retos, o que possibilita, quando se atinge a pressão crítica, a ocorrência de refluxo intra-renal franco[70]. Em humanos, um terço dos rins são totalmente imunes a refluxo intra-renal e dois terços são suscetíveis bilateralmente[69].

Infecção urinária – As evidências de que a combinação de RVUP e IU é necessária para o desenvolvimento de cicatrizes renais foram obtidas tanto em estudos clínicos como experimentais[71,82]. Compararam-se[82] os resultados do tratamento clínico com antimicrobianos usados continuadamente em doses profiláticas com o tratamento apenas das IU sintomáticas, tendo-se verificado que novas cicatrizes ocorreram em 21% dos 102 pacientes tratados de modo intermitente e acompanhados por períodos de 5 a 18 anos[52] e em apenas 1% das 75 crianças, tratadas continuadamente, e seguidas por períodos de 7 a 15 anos[82]. Demonstrou-se que nos primeiros cinco anos de vida o rim é mais vulnerável ao efeito combinado de IU e RVUP[40,43,82]. Todos os relatos de novas cicatrizes em crianças com RVUP, exceto um[75], enfatizam a necessidade da concomitância de IU para o aparecimento da lesão renal[27,43,83].

De acordo com a teoria do "big bang"[71], rins com papilas compostas possuem várias áreas submetidas a refluxo intra-renal, o que levaria ao desenvolvimento de NR já no primeiro episódio de IU. Estes mesmos autores[71] demonstraram, experimentalmente, que quando se inicia precocemente tratamento antimicrobiano (até uma semana após o começo da IU) pode-se reverter as lesões renais e evitar, nestes rins, a formação de cicatrizes de NR. Estes achados deram embasamento científico para o tratamento conservador do RVUP.

Trabalhos recentes[21,37,54] analisam o papel da infecção bacteriana e do processo inflamatório que ocorre no rim na gênese das cicatrizes de NR, estabelecendo uma base molecular para sua formação. Estes estudos sugerem que o processo inflamatório *per se* e não a multiplicação bacteriana é que é responsável pelo aparecimento destas cicatrizes. O influxo de polimorfonucleares, mais do que a imunidade celular ou humoral, parece mediar a instalação de lesão renal. A antibioticoterapia precoce persiste como a medida profilática mais eficaz, já que previne tanto a multiplicação bacteriana como o influxo precoce de polimorfonucleares.

A ocorrência de IU depende de um balanço entre a virulência da bactéria e a suscetibilidade do hospedeiro[54,74,80]. Virulência bacteriana implica que a bactéria que causa IU difere daquelas presentes na flora endógena normal. Estas diferenças são denominadas de fatores de virulência e incluem: (1) *adesinas,* que são chamadas de *P-fimbriae* ou *pilli* e são antígenos de superfície que se estendem da parede da bactéria e são capazes de reconhecer e aderir a receptores localizados em eritrócitos e no uroepitélio do hospedeiro e que estão relacionados a antígenos do sistema P dos grupos sangüíneos. Quanto mais numerosas estas ligações, maior a probabilidade de ocorrer colonização e invasão da mucosa; (2) *endotoxinas,* que são lipopolissacarídeos produzidos por algumas *Escherichia coli* com *P-fimbriae* e que paralisam a musculatura ureteral, originando uma situação de obstrução funcional; (3) *aerobactina,* que tem uma ação específica na captação de ferro, que é essencial para o metabolismo aeróbico e multiplicação das *Escherichia coli;* (4) *hemolisinas,* que são toxinas produzidas pelas bactérias e que causam lise de eritrócitos.

Pressão intravesical – Em condições usuais, a pressão na pelve renal não excede 10 mmH_2O[49]. Na presença de RVUP, pressões anormalmente elevadas podem ser transmitidas à pelve e às papilas renais, por períodos de tempo variáveis, na dependência do momento da micção

no qual ocorre o refluxo (se durante a fase de enchimento vesical ou apenas durante o período de esforço miccional).

O papel da pressão na gênese das cicatrizes renais não está claro [41,70]. Há um consenso, no momento, de que, embora cicatrizes renais possam resultar de refluxo estéril, as condições urodinâmicas, nas quais elas são produzidas experimentalmente, indicam que seu significado clínico é limitado, estando restrito a situações de refluxo vesicoureteral secundário (válvula de uretra posterior e alguns casos de bexiga neurogênica) e que se acompanham freqüentemente de IU[72,73]. A associação entre distúrbios do padrão miccional, RVUP e IU, está bem documentada[3,42,49,84]; entretanto a correlação entre estes distúrbios miccionais e NR, em pacientes com RVUP, precisa ser mais bem avaliada.

Displasia renal – Define-se displasia renal como uma diferenciação anormal do parênquima renal caracterizada histologicamente por ductos coletores primitivos e metaplasia cartilaginosa[68]. Demonstrou-se que pressão retrógrada, instalada precocemente na vida intra-uterina, produz displasia renal[11,68]. Foram encontradas estruturas fetais em rins com NR[56], o que permitiu a alguns autores[56,79] concluir que, em crianças, displasia renal pode ser a causa das cicatrizes associadas a RVUP. IU simplesmente levaria ao diagnóstico desta condição e não estaria envolvida na patogenia das cicatrizes renais de NR.

CONSEQÜÊNCIAS

O RVUP é assintomático, exceto quando complicado por IU. RVUP é o fator essencial para o estabelecimento da NR, cujas conseqüências são: HAS, IRC, complicações durante a gravidez e glomerulopatia do refluxo.

Hipertensão arterial – É uma complicação tardia. Lesões vasculares isquêmicas e o sistema renina-angiotensina têm sido implicados na sua patogenia[10,27]. Não há uma correlação entre severidade da lesão renal e ocorrência de HAS. Também a severidade da HAS não está relacionada com o grau de RVUP, a intensidade da NR nem com a função renal. Estima-se que 7% das crianças com RVUP desenvolvem HAS[10]. NR aparece como causa de HAS severa e persistente, em crianças, numa proporção que varia entre 19% e 33%[20,25,30]. Em adultos, HAS é relatada em 28% a 38% dos casos[7,27].

Insuficiência renal crônica – Calcula-se que 5 a 10 mulheres/milhão de habitantes/ano[46] e 0,3 a 0,4 crianças/milhão de habitantes/ano evolui para IRC terminal antes dos 15 anos de idade[8] devido à NR. Quando se consideram os pacientes com RVUP, estima-se que 4% deles progridem para IRC terminal[78]. Estes cálculos podem subestimar os valores reais, já que muitas vezes é difícil reconhecer a associação entre IRC na idade adulta e RVUP na infância.

Complicações durante a gravidez – Complicações durante a gravidez têm sido relatadas com freqüência em mulheres com RVUP. Os conhecimentos atuais sugerem que gravidez não está contra-indicada em pacientes com NR e função renal normal, mas pode se associar à rápida progressão para IRC terminal naquelas pacientes com NR e déficit moderado de função renal[5,12,18,27].

Glomerulopatia do refluxo – Proteinúria tem sido considerada como o dado mais importante indicativo de uma evolução desfavorável em pacientes com NR. Uma vez detectada a sua presença, a progressão para IRC é gradativa, mas inexorável, num período de 5 a 10 anos, podendo ser acelerada por gravidez ou HAS maligna. Atualmente explica-se a glomerulopatia do refluxo através das alterações hemodinâmicas (hiperfiltração) decorrentes da perda de parênquima renal funcionante[7,25,27,46,78].

NOVOS RECURSOS NO DIAGNÓSTICO POR IMAGEM

A introdução de estudos com radioisótopos para o diagnóstico e o acompanhamento de portadores de RVUP, com ou sem NR, resultaram num avanço importante, permitindo que se obtenha um diagnóstico mais acurado, com menos desconforto e riscos e menor irradiação dos pacientes[1,25,29,35,61]. A ecografia, por outro lado, permite um estudo da micção, mas não tem se mostrado útil na identificação de RVUP e de NR, especialmente em crianças pequenas[27,31,85].

Cintilografia renal com DMSA – O ácido dimercaptossuccínico, marcado com tecnécio (DMSA), é um radiofármaco que se acumula preferentemente na cortical renal. Em rins de rato, isolados e artificialmente perfundidos, demonstramos que o DMSA não é filtrado, sendo removido da circulação através dos capilares peritubulares[22]. A captação do DMSA reflete o fluxo sangüíneo do rim e a função tubular, permitindo uma avaliação da massa renal cortical funcionante[22,25].

Em pacientes com RVUP, o DMSA possibilita a obtenção simultânea de informações anatômicas através das imagens estáticas (presença de cicatrizes e/ou contração de todo parênquima renal) e funcionais, pela determinação do índice de função renal absoluta (função renal in-

dividual e total)[7,29,36].

Imagens estáticas – Num estudo recente, comparamos[33], prospectivamente, os resultados da urografia excretória e das imagens estáticas da cintilografia renal com DMSA de 202 crianças, nas quais havia 299 rins submetidos a RVUP. Demonstramos que pode haver até mesmo NR severa em rins que parecem normais na urografia excretória. Concluímos que as anormalidades detectadas pela cintilografia com DMSA podem preceder os achados radiológicos, especialmente em crianças pequenas. Portanto, para se afirmar que um rim é normal numa criança com RVUP não se pode basear esta afirmativa apenas nos achados da urografia excretória. É *obrigatória* a realização de cintilografia com DMSA, que é o método de eleição para a avaliação inicial e para o acompanhamento dos rins de pacientes com RVUP[25,29,33,35,85].

Estudos experimentais em porcos[65,76], mostraram que a cintilografia com DMSA tem uma especificidade de 100% na detecção de cicatrizes de NR, sendo que a sensibilidade varia entre 82% e 87%.

Medida da função renal individual – Para a avaliação adequada do efeito do RVUP sobre o rim, que mesmo nos casos bilaterais, é sempre assimétrico, deve-se medir a função renal individual. Isso é possível através da determinação da captação renal de DMSA. Os valores normais para cada rim, estabelecidos por nós, são de 33,3 ± 3,4%[28,29]. Em crianças com RVUP é importante que se considere a interação que existe entre os dois rins. Num estudo prospectivo de 300 rins com RVUP em 299 crianças evidenciamos[32] que a hipertrofia compensadora do parênquima renal normal que se instala nesses pacientes, tanto no rim afetado como no contralateral, pode mascarar os efeitos do RVUP. É importante que se observe que a presença de NR não impede o desenvolvimento de hipertrofia compensadora. As conseqüências, a longo prazo, desta situação de hiperfiltração são ainda desconhecidas.

Cistografia radioisotópica – A cistografia radioisotópica permite a identificação de RVUP e a quantificação do resíduo pós-miccional, mas não fornece nenhuma informação anatômica sobre a uretra e a bexiga. Por este motivo, não pode substituir a uretrocistografia miccional na avaliação inicial de meninos, especialmente recém-nascidos e lactentes, mas é o método de eleição para crianças maiores e para o acompanhamento de crianças com RVUP[14,25].

De acordo com a via através da qual se injeta o radiofármaco, existem três maneiras de realizar a cistografia radioisotópica: indireta (radioisótopo injetado por via endovenosa), direta por cateterismo vesical e direta por punção suprapúbica.

A cistografia radioisotópica é um método mais sensível do que a uretrocistografia miccional para a detecção de RVUP porque permite o acompanhamento de toda a micção desde a fase de enchimento vesical[1,61]. Demonstrou-se que a cistografia radioisotópica direta é capaz de detectar 30% a mais de casos de RVUP do que a uretrocistografia miccional e 25% a mais do que a cistografia radioisotópica indireta[25].

Nós utilizamos a cistografia radioisotópica por punção suprapúbica[25,26,34]. Vantagens sobre as outras técnicas (indireta e direta por cateterismo vesical): independe da função renal, a irradiação é menor, evita o cateterismo uretral, permite um enchimento mais fisiológico da bexiga, mais fácil de interpretar porque toda radiação acima da bexiga depende de RVUP.

Ecografia renal e da micção – A ecografia é um método não invasivo que fornece informações morfológicas que independem da função renal. Em crianças com RVUP este método não tem se mostrado útil na identificação de RVUP e/ou NR, especialmente em crianças menores[27,31,59].

Em 24 lactentes com RVUP em 45 rins (moderado em 29 e severo em 16), nos quais a cintilografia renal com DMSA demonstrou a presença de NR em 18 unidades renais (cicatrizes polares únicas ou múltiplas em 12 e contração simétrica de todo rim em 6), a ecografia sugeriu a presença de RVUP em 4 (dilatação discreta das pelves renais), mas foi normal no que se refere ao diagnóstico de NR em todos[31]. Portanto, uma ecografia normal, num lactente, não exclui a presença de RVUP até mesmo severo ou de NR.

Por outro lado, a ultrassonografia possibilita o estudo dinâmico da micção (capacidade vesical, espessura da parede da bexiga e resíduo pós-miccional). É um método semiológico muito útil em pacientes com distúrbios do padrão miccional[26,58].

TRATAMENTO

O tratamento de crianças com RVUP visa necessariamente: (a) melhorar clinicamente as que apresentam IU sintomáticas de repetição; (b) impedir, em pacientes com rins normais, a instalação de cicatrizes de NR e, naqueles com NR, evitar a progressão das lesões; (c) prevenir a ocorrência de HAS; (d) preservar a função renal.

A demonstração de um alto índice de cura espontânea do RVUP[9,29,67,81,82] e o conhecimento de que para a formação de novas cicatrizes há necessidade da presença concomitante de RVUP e IU[43,71,82] modificaram a abordagem de crianças com RVUP, que era essencialmente

cirúrgica. Também, os relatos de que reimplantação ureteral bem-sucedida não é capaz de impedir o aparecimento de HAS em crianças com NR[10,87] ou de retardar a progressão para IRC em crianças com função renal já comprometida[77] reforçaram a abordagem conservadora.

O princípio do tratamento clínico do RVUP é prevenir a ocorrência de IU, enquanto persiste o RVUP, para evitar a instalação e/ou progressão da lesão renal. Uma das dificuldades no manuseio conservador do RVUP é a ausência de parâmetros que permitem predizer sua cura e prever o tempo necessário para que isso ocorra. Vários critérios foram testados, todos sem sucesso. Durante muito tempo, o aspecto cistoscópico dos orifícios ureterais foi muito usado na indicação de cirurgia. Recentemente, demonstrou-se[13] que a sensibilidade deste critério não é adequada, já que este método, mesmo em mãos experientes, é capaz de identificar apenas 50% dos pacientes que evoluem para cura espontânea do RVUP. Do mesmo modo, idade por ocasião do diagnóstico de RVUP, dilatação ureteral, grau do RVUP, presença ou não de cicatrizes de NR e a ocorrência ou não de IU esporádicas durante tratamento conservador não auxiliam no reconhecimento individual de pacientes que podem curar espontaneamente o RVUP. Os dados da análise retrospectiva de 545 crianças, tratadas conservadoramente, nas quais havia 844 ureteres com RVUP, indicam que, por ano de observação, ocorre cura espontânea do RVUP em 30% a 35% deles[81].

Os primeiros resultados dos estudos controlados (cirurgia versus tratamento conservador) estão sendo agora publicados. Não se conseguiu demonstrar a superioridade do tratamento cirúrgico bem sucedido em pacientes com RVUP severo, reforçando a conduta conservadora. O "Birmingham Reflux Study Group"[15,16] apresentou os resultados de 2 e 5 anos de seguimento de 96 crianças com RVUP severo (grau III da classificação de Rolleston) com ou sem NR. Os pacientes foram estratificados em três grupos etários e alocados aleatoriamente para tratamento conservador ou cirúrgico. Ao final de 2 e de 5 anos não foram encontradas diferenças significativas entre os dois grupos no que se refere a recorrência das IU (25% em cada grupo), filtração glomerular, comprimento renal, formação de novas cicatrizes ou progressão de cicatrizes préexistentes. A cirurgia resultou em cura do RVUP em 97% dos casos. Nos pacientes tratados conservadoramente, o RVUP persistiu em 74% dos ureteres em 2 anos e em 55%, em 5 anos. Os resultados preliminares do *International Collaborative Study on Reflux in Children*[44], que incluiu 116 crianças com idades até 10 anos com RVUP severo, alocadas aleatoriamente para tratamento clínico ou cirúrgico, também não mostrou diferenças significativas em 5 anos.

Deve-se ter sempre presente, antes de indicar a cirurgia no tratamento do RVUP, que os benefícios devem ser maiores do que os possíveis riscos, particularmente numa situação como esta, caracterizada por um alto índice de cura espontânea. Há fatores, isolados ou em combinação, que influenciam o sucesso de um reimplante ureteral e que devem ser considerados. Entre eles destacamos um rim com função reduzida, um ureter dilatado e atônico, uma bexiga trabeculada e com paredes espessadas e a presença de distúrbios do padrão miccional. A experiência do cirurgião é outro fator que deve ser considerado. Mesmo nos melhores serviços, o sucesso da cirurgia anti-refluxo situa-se em torno de 95%, mas é importante que se atente para o fato de que a maioria das séries publicadas inclui tanto RVUP moderado como severo[13,17,45]. Entre as complicações da cirurgia estão a persistência do RVUP e a obstrução pós-operatória na nova junção ureterovesical. Esta última, se não for identificada precocemente, pode levar à lesão renal irreversível.

A cirurgia anti-refluxo não garante nem mesmo a cura da IU. Há, comprovadamente, um redução na ocorrência de pielonefrites agudas, mas o paciente pode continuar apresentando, após a cirurgia, IU baixas, sintomáticas, que necessitam tratamento, com a mesma freqüência de antes[15,16,82].

Cura cirúrgica do RVUP não impede a ocorrência de complicações durante a gestação. Recentemente, foram publicados dados sobre a gravidez de pacientes submetidas, na infância, a reimplante ureteral para correção de RVUP[5]. Foram analisadas 64 gestações em 30 mulheres. Durante a gravidez, 17 pacientes (57%) apresentaram um ou mais episódios de IU sintomática, sendo que pielonefrite aguda ocorreu em 5 delas (17%). Uma gestante desenvolveu obstrução ureteral severa, que necessitou drenagem cutânea. Ocorreram 8 abortos espontâneos (13%).

Cirurgia anti-refluxo também não dispensa os controles periódicos a que os pacientes devem ser submetidos, especialmente se houver qualquer evidência de NR.

Num indivíduo com RVUP e NR estamos diante de duas entidades diferentes, com histórias naturais diversas, interligadas apenas por uma relação causal inicial entre elas. O RVUP evolui para a cura espontânea, ao passo que a NR (que necessita do RVUP para sua instalação, tornando-se a partir daí uma entidade *per se)* é uma doença progressiva que pode levar, em proporções variadas, à HAS e à IRC. Essa progressão ocorre tanto em pacientes que curaram o RVUP, clínica ou cirurgicamente, como naqueles que persistem com RVUP. A história natural da NR se caracteriza por um período totalmente assintomático, que vai da infância até a adolescência ou

o início da idade adulta, quando alguns se tornam novamente sintomáticos (recorrência da IU, aparecimento de HAS, proteinúria e/ou déficit de função renal).

É crucial, no manuseio do RVUP, a adequação dos métodos usados no controle destes pacientes. O julgamento quanto ao sucesso do tratamento, seja ele conservador ou cirúrgico, não pode ser medido por sinais clínicos nem pela ausência de IU. Ele depende da demonstração de que os rins estão crescendo normalmente e que novas cicatrizes não estão se formando. O controle periódico da pressão arterial é *obrigatório*.

Com os conhecimentos atuais, *não se justifica mais* a realização de reimplante ureteral em RVUP leve e moderado. Também não são mais consideradas indicações de tratamento cirúrgico de RVUP: (a) aspecto cistoscópico dos orifícios ureterais; (b) presença de NR; (c) RVUP em rins duplicados; (d) presença de divertículo para-ureteral pequeno; (e) persistência do RVUP após a puberdade. Restam, ainda, algumas indicações, *de exceção,* para o tratamento cirúrgico do RVUP severo: (a) elevado índice de recorrência de IU na vigência *comprovada* de medicação supressiva, especialmente em crianças menores de 5 anos; (b) impossibilidade de seguir tratamento conservador.

Vêm-se acumulando na literatura[39,47,48,51,63], evidências de que a concomitância de RVUP e distúrbio do padrão miccional se associa a um risco maior de insucesso na correção cirúrgica. Em 25 crianças com RVUP e bexiga instável[3], tentativas de correção cirúrgica do RVUP, sem atentar para o distúrbio vesical, resultou em fracasso em 5 de 14 casos, enquanto o tratamento dirigido primariamente para a disfunção miccional levou ao desaparecimento do RVUP, sem cirurgia, em 75%. Distúrbios no padrão miccional têm sido implicados também na ocorrência de IU no pós-operatório (imediato e tardio) destes pacientes[55].

O reconhecimento destes padrões miccionais anormais é importante também quando se trata, conservadoramente, pacientes com RVUP. Medidas efetivas, tanto de reeducação miccional como farmacológicas, assim como correção da constipação, assumem importância fundamental. A melhora que se instala na adolescência pode depender de estabilização vesical. O uso de anticolinérgicos[42,50] apressaria esta maturação e reduziria o tempo necessário para a resolução do RVUP.

REFLUXO VESICOURETERAL E DISTÚRBIOS DO PADRÃO MICCIONAL

Avaliações urodinâmicas, realizadas em crianças neurologicamente normais que apresentam RVUP, levaram à identificação de duas condições funcionais diferentes: (a) *hiperatividade do esfíncter:* desenvolve-se em crianças que urinam contra uma pressão anormalmente elevada por incoordenação das atividades de contração do detrusor e de relaxamento do esfíncter externo[2,39], (b) *hiperatividade do detrusor:* instala-se em crianças que apresentam contrações não inibidas do detrusor e que, para manter a continência urinária, aumentam voluntariamente a constrição do esfíncter externo[49,50,84]. Clinicamente, estes padrões miccionais anormais se manifestam por IU recorrente e combinações variadas de incontinência urinária diurna e/ou noturna com urgência, freqüência e manobras de contenção de urina[26,50,57]. Uma anamnese cuidadosa é a medida semiológica mais importante no reconhecimento destes pacientes. A urodinâmica está indicada, apenas, em casos selecionados.

Estudos recentes[3,42,50,62] vem chamando a atenção para o fato de que a população de crianças com RVUP não é homogênea. O dado comum a todas é a presença de um túnel submucoso mais curto. Os distúrbios no padrão miccional representariam fatores importantes no aparecimento ou não de RVUP. Tem sido sugerida[42,50,62], inclusive, a divisão do RVUP em dois grupos, de acordo com a presença ou não de bexiga instável ou discinergia. O fato de os achados cistoscópicos não serem suficientemente seguros para assegurar a probabilidade de cura espontânea do RVUP, o pico na incidência de RVUP que se observa entre os 2 e 5 anos de idade e também a cura do RVUP em um ano ou pouco mais, sob tratamento conservador (quando se sabe que neste período há apenas pequenas alterações nas relações entre o ureter e a bexiga), reforçam esta hipótese. É possível que o RVUP sem distúrbio miccional seja uma patologia congênita, enquanto o RVUP que se associa a alteração do padrão miccional seja uma anormalidade adquirida.

REFERÊNCIAS BIBLIOGRÁFICAS

1. Abbeele, A.D.V.; Treves, S.T.; Lebowitz, R.L.; Bauer, S.; Davis, R.T.; Retik, A.; Colodny, A. Vesicoureteral reflux in asymptomatic siblings of patients with known reflux: radionuclide cystography. *Pediatrics*, 79: 147, 1987.
2. Allen, T.D. The non-neurogenic bladder. *J. Urol.*, 117: 232, 1977.
3. Allen, T.D. Vesicoureteral reflux and the unstable bladder. *J. Urol.*, 134: 1180, 1985.
4. Askari, A. & Belman, A.B. Vesicoureteral reflux in black girls. *J. Urol.*, 127: 747, 1982.
5. Austenfeld, M.S. & Snow, B.W. Complications of pregnancy in women after reimplantation for vesicoureteral reflux. *J. Urol.*, 140: 1103, 1988.
6. Bailey, R.R. Vesicoureteric reflux in healthy infants and children. In: Hodson, C.J. & Kincaid-Smith, R. Reflux nephropathy, New York, Masson, 1979, p. 59.

7. Bailey, R.R. Vesicoureteric reflux and reflux nephropathy. In: Schrier, R.W. & Gottschalk, C.W. Diseases of the kidney. *4. ed. Boston, Little, Brown,* 1988. p. 747.

8. Bailey, R.R. & Lynn, K.L. End-stage reflux nephropathy. In: Hodson, C.J.; Heptinstall, R.H.; Winberg, *J. Reflux nephropathy update:* 1983. Basel, Karger, 1984. p. 102.

9. Baker, R.; Maxted, D.W.; Maylath, J.; Shumani, I. Relation to age, sex and infection to reflux: data indicating high spontaneous cure rate in pediatric patients. J. Urol., 95: 27, 1966.

10. Braren, V.; West Jr., J.C.; Boerth, R.C.; Harmon, C.M. Management of children with hypertension from reflux or obstructive nephropathy. *Urology,* 32: 228, 1988.

11. Beck, A.D. The effect of intra-uterine urinary obstruction upon the development of the fetal kidney. *J. Urol.* 105: 784, 1971.

12. Becker, G.J.; Ihle, B.U.; Bastos, M.; Kincaid-Smith, P. Effect of pregnancy on moderate renal failure in reflux nephropathy. *Br. Med. J.,* 292: 796, 1986.

13. Bellinger, M.F.; Duckett, J.W. Vesicoureteral reflux: a comparison of non-surgical and surgical management. In: Hodson, C.J.; Heptinstall, R.H.; Winberg, J. *Reflux nephropathy:* 1983. Basel, Karger, 1984. p. 81.

14. Chapman, S.J.; Chantler, C.; Haycock, G.B.; Maisey, M.N.; Saxton, H.M. Radionuclide cystography in vesicoureteric reflux. *Arch. Dis. Child.,* 63: 650, 1988.

15. Birmingham Reflux Study Group: prospective trial of operative versus non-operative treatment of severe vesicoureteric reflux: two years observation in 96 children. *Br. Med. J.,* 287: 171, 1983.

16. Birmingham Reflux Study Group: prospective trial of operative versus non-operative treatment of vesicoureteric reflux: 5 years observation. *Br. Med. J.,* 295: 237, 1987.

17. Coleman, J.W.; McGovern, J.H. A 20-year experience with pediatric ureteral reimplantation: surgical results in 701 children. In: Hodson, C.J. & Kincaid-Smith, P., eds. *Reflux nephropathy.* New York, Masson, 1979. p. 299.

18. Cunha, F.J.M.; Maia, C.; Behle, I.; Goldraich, I.; Goldraich, N. Nefropatias na gravidez. *Femina,* 16: 418, 1988.

19. Drew, J.H.; Action, C.M. Radiological findings in newborn infants with urinary tract infection. *Arch. Dis. Child.,* 51: 628, 1976.

20. Gill, D.G.; Mendes da Costa, B.; Cameron, J.S.; Joseph, M.C.; Ogg, C.S.; Chantler, C. Analysis of 100 children with severe and persistent hypertension. *Arch. Dis. Child.* 51: 951, 1976.

21. Glauser, M.P.; Meylan, P.; Bille, J. The inflamatory response and tissue damage. *Pediatr. Nephrol.,* 1: 615, 1987.

22. Goldraich, N.P.; Alvarenga, A.R.; Goldraich, I.H.; Ramos, O.L.; Sigulem, D. Renal accumulation of ^{99}Tc-DMSA in the artificially perfused isolated rat kidney. *J. Urol.* 134: 1282, 1985.

23. Goldraich, I.H.; Cunha, L. Goldraich, N.P. Anormalidades no trato urinário identificadas durante a investigação sistemática de familiares de portadores de refluxo vésico-ureteral primário. *J. Bras. Nefrol.,* 3: 4, 1981.

24. Goldraich, N.P. Discussion on Chapters 4-12. *Contr. Nephrol.,* 39: 132, 1984.

25. Goldraich, N.P. & Barratt, T.M. Vesicoureteric reflux and renal scarring. In: Holliday, M.A.; Barratt, T.M.; Vernier, R.L. *Pediatric nephrology. 2 ed,* Baltimore, Williams & Wilkins, 1987, p. 647.

26. Goldraich, N.P. & Goldraich, I.H. Infecção urinária na infância. *Rev. Ass. Med. Bras.,* 33: 153, 1987.

27. Goldraich, N.P. & Goldraich, I.H. O rim no refluxo vesicoureteral. In: Cruz, J.; David Neto, E.; Magalhães, R.L.; Alves, M.A.V.F.R.; Serpa, R.G.; Salgado, F°., N.; Praxedes, J.N. *Atualidades em nefrologia.* São Paulo, Sarvier, 1988. p. 253.

28. Goldraich, N.P. & Goldraich, I.H. Reflux nephropathy: assessment using DMSA renal uptake. *Int. J. Ped. Nephrol.,* 3: 120, 1982.

29. Goldraich, N.P.; Goldraich, I.H.; Anselmi, O.E.; Ramos, O.L. Reflux nephropathy; the clinical picture in South Brazilian children. In: Hodson, C.J.; Heptinstall, R.H.; Winberg, J. *Reflux nephropathy update; 1983.* Karger, Basel, 1984. p. 52.

30. Goldraich, N.P.; Goldraich, I.H.; Pranke, M.L. Como eu trato: hipertensão arterial em pediatria. *Atual. Méd.* 1: 53, 1979.

31. Goldraich, N.P.; Horn, J.F.; Goldraich, I.H. Value of ultrasonography as a screening in infants with vesicoureteric reflux presenting with urinary tract infection. Aceito para apresentação no 8º Congress of the International Pediatric Nephrology Association, Toronto, 1989.

32. Goldraich, N.P.; Ramos, O.L.; Goldraich, I.H. Individual renal function in children with reflux nephropathy. *In: International Congress of Nephrology, 10°,* Londres, 1987. Abstracts. p. 115.

33. Goldraich, N.P.; Ramos, O.L.; Goldraich, I.H. Urography versus DMSA scan in children with vesicoureteric reflux. *Pediatr. Nephrol.* 3: 1, 1989.

34. Goldraich, N.P.; Silva, N.; Anselmi, O.E.; Antoniazzi, M.L. Goldraich, I.H. Emprego da cistografia radioisotópica suprapúbica na avaliação de refluxo vesicoureteral. *In: Jornada Brasileira de Nefrologia Pediátrica, 3a,* Belo Horizonte, 1985. Temas livres. p. 113.

35. Gordon, I. Indications for 99m technetium dimercaptosuccinic acid scan in children. *J. Urol.,* 137: 464, 1987.

36. Gordon, I.; Evans, K.; Peters, A.M.; Kelly, J.; Morales, B.N.; Goldraich, N. The quantitation of ^{99}Tcm-DMSA in Paediatrics. *Nucl. Med. Commun.* 8: 661, 1987.

37. Harber, M.J.; Topley, N.; Jenner, D.E.; Mackenzie, R.K.; Steadman, R.; Knowlden, J.M.; Asscher, A.W. Virulence factors of urinary pathogens in relation to kidney scarring. *In: Asscher, A.W. & Brumfitt, W., – Microbial diseases in nephrology,* Chichester, John Wiley & Sons, 1986. p. 69.

38. Hellstrom, M.; Jacobson, B.; Marild, S.; Jodal, U. Voiding cystourethrography as a predictor of reflux nephropathy in children with urinary tract infection. *AJR,* 152: 801, 1989.

39. Hinman, Jr., F. Nonneurogenic neurogenic bladder (the Hinman syndrome) – 15 years later. *J. Urol.,* 136: 769, 1986.

40. Hodson, C.J. The radiological contribution toward the diagnosis of chronic pyelonephritis. *Radiology,* 88: 857, 1967.

41. Hodson, C.J.; Maling, T.M.J.; McManamon, P.J.; Lewis, M.G. The pathogenesis of reflux nephropathy (Chronic atrophic pyelonephritis). *Br. J. Radiol., Suppl.* 13: 1, 1975.

42. Homsy, Y.L.; Nsouli, I.; Hamburger, B.; Laberge, I.; Schick, E. Effects of oxybutynin on vesicoureteral reflux in children. *J. Urol.,* 134: 1168, 1985.

43. Hugosson, C.O.; Chrispin, A.R.; Wolfverson, M.K. The advent of the pyelonephritic scar. *Ann. Radiol.* (Paris) 19: 1, 1976.

44. International Collaborative Study of Reflux in Children: Clinical trial of medical vs surgical treatment of vesicoureteral reflux (VUR). *Pediatr. Res.,* 18: 373A, 1984.

45. International Reflux Study Committee. Medical versus surgical treatment of primary vesicoureteral reflux: a prospective international reflux study in children. *J. Urol.,* 125: 277, 1981.

46. Kincaid-Smith, P. Reflux nephropathy. *Br. Med. J.* 286: 2002, 1983.

47. King, L.R. Sphincter dyssynergia in children with reflux. *J. Urol.,* 129, 217, 1983.

48. Koff, S.A. Bladder-sphincter dysfunction in childhood. *Urology,* 19:

457, 1982.

49. Koff, S.A.; Lapides, J.; Piazza, D.H. Association of urinary tract infection and reflux with uninhibited bladder contractions and voluntary sphincteric obstruction. *J. Urol.*, 122: 373, 1979.

50. Koff, S.A. & Murtagh, D.S. The uninhibited bladder in children: effect of treatment on recurrence of urinary infection and on vesicoureteral reflux resolution. *J. Urol.*, 130: 1138, 1983.

51. Kondo, A.; Kobayashi, M.; Otani, T.; Takita, T.; Mitsuya, H. Children with unstable bladder: clinical and urodynamic observation. *J. Urol.*, 129: 88, 1983.

52. Lenaghan, D.; Whitaker, J.G.; Jensen, F. & Stephens, F.D. The natural history of reflux and long-term effects of reflux on the kidney. *J. Urol.*, 115: 728, 1976.

53. McLorie, G.A.; Fleisher, C.A.; Churchill, B.M. The genitourinary system in patients with imperforate anus. *J. Ped. Surg.*, 22: 1100, 1987.

54. Man, P.; Jodal, U.; Lincoln, K.; Svanborg Edén, C. Bacterial attachment and inflammation in the urinary tract. *J. Infect. Dis.;* 158: 29; 1988.

55. Manzoni, G.A.; Giacomoni, M.A.; Cucchi, L.; Contorni, L. Infezioni delle vie urinarie persistenti in esite favorevoli di reimplanto vescico-ureterale per reflusso primitivo. *Pediatr. Med. Chir.*, 10: 89, 1988.

56. Marshall, A.G. The persistence of foetal structures in pyelonephritic kidneys. *Br. J. Surg.* 41: 38, 1953.

57. Martins, L.H.; Carvalho, N.M.; Teixeira, C.E.; Sant'Anna, R.N.; Freitag, J.F.; Fiori, A.; Goldraich, I.H.; Goldraich, N.P. Manobras de contenção de urina em crianças. *In: Jornada Brasileira de Nefrologia Pediátrica, 4ª*, Rio de Janeiro, 1987. p. 115.

58. Mason Jr., W.H.; Stevens, P.S. Options in the evaluation of pediatric urinary tract infections: the role of radiography and ultrasound. *Semin. Ultrasound* 7: 234, 1986.

59. Monsur, M.; Azmy, A.F.; MacKensie, J.R. Renal scarring secondary to vesicoureteric reflux. Critical assessment and new grading. *Br. J. Urol.*, 60: 320, 1987.

60. Nancarrow, P.A.; Lebowitz, R.L. Primary vesicoureteral reflux in blacks with posterior urethral valves: does it occur? *Pediatr. Radiol.* 19: 31, 1988.

61. Nasrallah, P.F.; Nara, S.; Crawford, J. Clinical appications of nuclear cystography. *J. Urol.*, 128: 550, 1982.

62. Noe, H.N. The relationship of sibling reflux to index patient dysfunctional voiding. *J. Urol.*, 140: 119, 1988.

63. Noe, H.N. The role of dysfunctional voiding in failure or complication of ureteral reimplantation for primary reflux. *J. Urol.*, 134: 1172, 1985.

64. Normand, I.C.S. & Smellie, J.M. Vesicoureteric reflux: the case for conservative management. *In: Hodson, C.J. & Kincaid-Smith, P. Reflux nephropathy.* New York, Masson, 1979. p. 281.

65. Parkhouse, H.F.; Godley, M.L.; Cooper, J.; Risdon, R.A.; Ransley, P.G. Renal imaging with 99Tcm-labelled DMSA in the detection of acute pyelonephritis: an experimental study in the pig. *Nucl. Med. Commun*, 10: 63, 1989.

66. Philipson, E.H.; Wolfson, R.N.; Kedia, K.R. Fetal hydronephrosis and polyhydramnios associated with vesico-ureteral reflux. *J.C.U*, 12: 585, 1984.

67. Pintér, A.B.; Jászai, V.; Dóber, I. Medical treatment of vesicoureteral reflux detected in infancy. *J. Urol.*, 140: 121, 1988.

68. Potter, E.L. Type IV cystic kidney: intrauterine urethral obstruction. In: Potter, E.L. Normal and abnormal development of the kidney. *Year Book*, Chicago, 1972. p. 209.

69. Ransley, P.G. & Risdon, R.A. Renal pappilary morphology in infants and young adults. *Urol. Res.* 3: 111, 1975.

70. Ransley, P.G. & Risdon, R.A. Reflux and renal scarring. *Br. J. Radiol.* (suppl. 14), 1978.

71. Ransley, P.G. & Risdon, R.A. Reflux nephropathy: effects of antimicrobial therapy on the evolution of the early pyelonephritic scar. *Kidney Int.*, 20: 733, 1981.

72. Ransley, P.G.; Risdon, R.A.; Godley, M.L. High pressure sterile vesicoureteral reflux and renal scarring: an experimental study in the pig and minipig. *In: Hodson, C.J.; Heptinstall, R.H.; Winberg, J. Reflux nephropathy update:* 1983. Karger, Basel, 1984. p. 320.

73. Risdon, A.R. The small scarred kidney of childhood. *Pediatr. Nephrol.*, 1: 632, 1987.

74. Roberts, J.A. Urinary tract infections. *Am. J. Kidney Dis.*, 4: 103, 1984.

75. Rolleston, G.L.; Maling, T.M.J.; Hodson, C.J. Intrarenal reflux and the scarred kidney. *Arch. Dis. Child.*, 49: 531, 1974.

76. Rushton, H.G.; Majd, M.; Chandra, R.; Yim, D.: Evaluation of ^{99m}Technecium-dimercapto-succinic acid renal scans in experimental acute pyelonephritis in piglets. *J. Urol.*, 140: 1169, 1988.

77. Senekjian, H.O.; Stinebaugh, B.J.; Mattioli, C.A.; Suki, W.N. Irreversible renal failure following vesicoureteral reflux. *JAMA*, 241: 160, 1979.

78. Steinhardt, G.F. Reflux nephropathy. *J. Urol.*, 134. 855, 1985.

79. Stephens, F.D. & Lenaghan, D. The anatomical basis and dynamics of vesitoureteral reflux. *J. Urol.*, 87: 669, 1962.

80. Svanborg-Eden, C.; Man, P.; Jodal, U.; Linder, H.: Lomberg, H. Host parasite interaction in urinary tract infection. *Pediatr. Nephrol.*, 1: 623, 1987.

81. Skoog, S.J.; Belman, A.B.; Majd, M. A nonsurgical approach to the management of primary vesicoureteral reflux. *J. Urol.*, 138: 941, 1987.

82. Smellie, J.M.; Edwards, D.; Hunter, N.; Normand, I.C.S.; Prescod, N. Vesico-ureteric reflux and renal scarring. *Kidney Int.*, 8 (suppl. 4): S-65, 1975.

83. Smellie, J.M.; Ransley, P.G.; Normand, I.C.S.; Prescod, N.; Edwards, D. Development of new renal scars: a collaborative study. *Br. Med. J.*, 2: 1957, 1985.

84. Taylor, C.M.; Corkery, J.J.; White, R.H.R. Micturition symptoms and unstable bladder activity in girls with primary vesicoureteric reflux. *Brit. J. Urol.*, 54: 494, 1982.

85. Verber, I.G.; Strudley, M.R.; Meller, S.T. ^{99m}Tc dimercaptosuccinic acid (DMSA) scan as first investigation of urinary tract infection. *Arch. Dis. Child.* 63: 1320, 1988.

86. Voisin, M.; Djernit, A.; Morin, D.; Grolleau, R.; Dumas, R.; Jean, R. Cardiopathies congénitales et malformations urinaires. *Arch. Mal. Couer*, 81: 703, 1988.

87. Wallace, D.M.A.; Rothwell, D.L.; Williams, D.I. The long-term follow-up of surgically treated vesico-ureteric reflux. *Br. J. Urol.*, 50: 479, 1978.

Sonda nasogástrica como método alternativo no cateterismo ureteral

MILTON BORRELLI, GERALDO DE CAMPOS FREIRE, PAULO KOUITI SAKURAMOTO, MÁRCIO JOSBETE PRADO, RICARDO TITO SCORCIO M. SPÍNOLA, CAMILLO LOPRETE

RESUMO: – Os autores mostram o valor da utilização de sonda nasogástrica como método alternativo em substituição das sondas ureterais convencionais na drenagem de 270 pacientes. *(J. Bras. Urol., 15: 235, 1989)*

UNITERMOS: SONDA NASOGÁSTRICA; CATETERISMO URETERAL

INTRODUÇÃO

O surgimento de novos avanços no tratamento de litíase urinária (endourologia e litotripsia extracorpórea) determinou aumento considerável na utilização de sondas ureterais. Devido ao alto custo dos cateteres ureterais e eventuais dificuldades na reposição dos mesmos foi utilizada como alternativa a sonda nasogástrica que se revelou opção satisfatória, de baixo custo e de fácil aquisição[2].

MÉTODOS

No período de junho de 1987 até setembro de 1989 foram relatados 1000 pacientes portadores de cálculos renais. Destes, 300 (30%) foram submetidos a algum procedimento adjuvante:

- procedimento percutâneo
- cateterização ureteral após ureteroscopia
- cateterização ureteral na litotrícia extracorpórea por ondas de choque: ou para mobilização do cálculo ou drenagem temporária.

Dos 300 pacientes submetidos a cateterismos ureterais, utilizamos a sonda nasogástrica (SNG), com calibre que variou de 6 a 8 Fr. em 270 pacientes (90%). O uso de um fio guia metálico no interior da sonda facilita a introdução da mesma através do cistoscópio e do ureter. O fio guia torna a sonda mais rígida e favorece o posicionamento da mesma e a introdução pode ser feita de maneira habitual utilizando cistoscópio 19, 21 ou 23.5 F.

Posicionada a sonda de maneira adequada retiramos o cistoscópio sob visão direta e radioscópica antes da retirada do fio guia. O cateter é fixado externamente a uma sonda de Foley, introduzida na bexiga por via uretral, com fio inabsorvível.

Alguns cuidados técnicos devem ser observados quando utilizamos esta sonda. A retirada do cistoscópio deve sempre ser realizada sob visão direta e com controle radioscópico, com objetivo de manter a sonda no local desejado, pois a introdução além do necessário e a maior maleabilidade do material em relação aos outros cateteres, facilita a formação de uma alça intravesical, podendo ocorrer conseqüente expulsão espontânea da sonda para o interior da bexiga.

DISCUSSÃO

O preço elevado dos diversos tipos de cateteres, as dificuldades na importação e a facilidade de aquisição da sonda nasogástrica, levou-nos a utilizar esta sonda nos cateterismo ureterais rotineiros com excelentes resultados.

No mercado nacional, as sondas nasogástricas são encontradas em embalagem estéril, podendo, pelo seu baixo preço, ser utilizadas como cateteres descartáveis.

A sonda nasogástrica facilita a drenagem urinária devido ao maior calibre da sua luz interna e às múltiplas

Trabalho realizado no Centro de Tratamento de Cálculos Renais do Hospital Amico Indianópolis, São Paulo.
Aceito para publicação em outubro/89.

Endereço para correspondência – Av. República do Líbano, 1100 – São Paulo – SP.

perfurações numa das extremidades. Estes fatores também facilitam a mobilização do cálculo ureteral para o rim durante o "push-up". Nas obstruções ureterais secundárias, por fragmentos de cálculos "steinstrasse", a presença da sonda melhorou tanto a drenagem da urina como dos fragmentos, quando comparado com os cateteres ureterais comuns.

CONCLUSÃO

A utilização de sonda nasogástrica para cateterismo ureteral mostrou-se de grande auxílio, baixo custo e fácil aquisição; é atualmente usada por nós como cateter de escolha para este procedimento.

SUMMARY

The authors report the use of nasogastric stent for ureteral manipulation in 270 patients. Different indications for the use of ureteral catheter submitted to the nasogastric stent with good results.

The low price, facility and effectiveness recommend the use of this catheter in endourology and extracorporeal shock wave lithotripsy.

KEY WORDS: NASOGASTRIC STENT; URETERAL CANNULATION

REFERÊNCIAS BIBLIOGRÁFICAS

1. Borrelli, M.; Freire, G. C.; Prado, M. J.; Spínola, R. T.; Sakuramoto, P. K.; Figueiredo, A. C. N.; Bortoluzo, C.; Chan, L. C.: Litotripsia Extracorpórea por Ondas de Choque em Cálculos Ureterais. *Mednews* 11: 24, 1987.
2. Report of American Urological Association Ad Hoc Committee to Study the Safety and Clinical Efficacy of Current Tecnology of Percutaneous Lithotripsy and Non-Invasive Lithotripsy. *1985 American Urological Association, Inc. 1120 North Charles Street*, Baltimore, Maryland 21201.

COMENTÁRIO EDITORIAL

A introdução de métodos substitutivos visando diminuir os custos operacionais, facilitando e mantendo o mesmo nível de eficiência, é sempre louvável.

Os autores preconizam a utilização de sonda nasogástrica no cateterismo ureteral. A inovação deve ser acompanhada de sucesso pois permite a obtenção muito mais fácil do cateter e em qualquer centro médico de pequeno porte.

Alguns pontos podem ser realçados quanto à indicação do uso de cateteres ureterais. Na litotrícia transuretral, principalmente após o uso do ultra-som, costumamos deixar o ureter intubado por 24 h. No caso de extração mecânica de cálculos ureterais, quer com sondas extratoras ou forceps tipo jacaré, não ocorrendo lesão da mucosa ureteral, não deixamos cateter. Na litotrícia extracorpórea por ondas de choque, usando o Lithostar, a desintegração do cálculo é, via de regra, realizada in situ e sem qualquer manipulação ureteral. Por outro lado, atualmente, temos deixado cateter ureteral somente em casos de cálculos renais cujo diâmetro é superior a 2,5 cm.

O cateter ureteral não ajuda a eliminação de fragmentos de cálculos submetidos à litotrícia extracorpórea e, sim, drena a via excretora[1]*. Evidente que em rim único, grandes cálculos e para ajudar a localização do cálculo, o cateter ureteral tem valor.*

NELSON RODRIGUES NETTO JR.

REFERÊNCIA BIBLIOGRÁFICA

1. Preminger, G. M., Kettelhut, M. C., Elkins, S. L., Seger, J. and Fetner, C. D.: Ureteral stenting during extracorporeal shock ware lithotripsy: help or hindrance? *J. Urol.*, 142: 32, 1989.

Tratamento da uretrite por *Chlamydia trachomatis* com um novo macrolídio: miocamicina.

PAULO MARTINS RODRIGUES, JOSÉ RENATO ZOTTICH, RAIMUNDO DIOGO MACHADO

RESUMO – A eficácia e a tolerabilidade de um novo antibiótico macrolídio, a miocamicina, no tratamento de uretrite por Chlamydia trachomatis, **foram avaliadas em estudo realizado com 31 adultos do sexo masculino. Os pacientes e suas parceiras sexuais receberam o medicamento na dose de 900 mg duas vezes ao dia durante 21 dias. O diagnóstico e o controle de cura (dez dias após o término do tratamento) foram executados em material colhido por raspado uretral, semeado em células de MacCoy e também colocado em lâmina para realização de imunofluorescência com anticorpos monoclonais. O índice de cura foi de 83,9%. Dos cincos pacientes ainda com culturas positivas pós-tratamento, três estavam assintomáticos e dois tiveram grande melhora. A tolerabilidade foi excelente em 25 pacientes (80,6%); os seis restantes referiram efeitos colaterais de pouca intensidade durante a primeira semana de tratamento.**
(J. Bras. Urol., 15: 237, 1989).

UNITERMOS: URETRITE; *CHLAMYDIA TRACHOMATIS;* MIOCAMICINA.

INTRODUÇÃO

As uretrites no homem podem ser divididas em gonocócicas e não gonocócicas. Essas últimas têm como agentes etiológicos bem estabelecidos a *Chlamydia trachomatis* (40%), o *Herpes simplex* e o *Trichomonas vaginalis* (cada qual em pequena percentagem), mas em 50% dos casos não são isolados quaisquer desses três microrganismos[5]. Em estudos controlados, o *Ureaplasma urealyticum* tem sido implicado com alguma freqüência nos casos negativos para *Chlamydia*.[9].

Em certos pacientes, após a erradiação do gonococo, persiste uma uretrite pós-gonocócica que, em alguns casos, pode ser atribuída a *Chlamydiae* ou *Mycoplasmae* originalmente presente numa infecção mista.[3].

O gênero *Chlamydia* abrange duas espécies, *C. psitacci* e *C. trachomatis*. A primeira está difundida na natureza, produzindo infecção genital, conjuntival, intestinal ou respiratória em várias espécies de mamíferos e de aves. Não existem referências sobre a contaminação humana por cepas de mamíferos, mas as cepas de aves podem, ocasionalmente, contaminar o homem, causando pneumonia[13].

A *Chlamydia trachomatis* é um patógeno exclusivamente humano e foi identificado como agente do tracoma na década de 40. Algum tempo após, a *Chlamydia trachomatis* foi reconhecida principalmente como agente de infecção sexualmente transmitida e perinatal. As *Chlamydiae* são parasitas intracelulares obrigatórios que foram originalmente considerados grandes vírus. Entretanto, possuem DNA e RNA, têm parede celular e ribossomas semelhantes aos das bactérias Gram-negativas e podem ser inibidas por alguns antibióticos. Por isso, passaram a ser classificadas como bactérias, pertencendo à sua própria ordem *(Chlamydiales)* e gênero *(Chlamydia)*[13].

O gênero *Chlamydia* possui um complexo ciclo reprodutivo do qual participam duas formas de microrganismos: corpúsculo elementar extracelular e corpúsculo reticular intracelular. O corpúsculo elementar está adaptado para sobrevivência extracelular e é a forma infectante transmitida de uma pessoa para outra; adere através de receptores específicos às células-alvos susceptíveis e nelas penetra dentro de um fagossoma. Em oito horas os

* Trabalho realizado em clínica particular. Aceito para publicação em outubro/89.

Endereço para correspondência – Rua Voluntários da Pátria, 445 – s. 1210. – CEP 22.270 – Rio de Janeiro, RJ.

corpúsculos elementares reorganizam-se em corpúsculos reticulares, adaptados à vida intracelular, e multiplicam-se. Sofrem divisão binária, resultando, ao final, em numerosas bactérias contidas no corpúsculo de inclusão, aderido à membrana e que ocupa a maior parte da célula infectada do hospedeiro. Após 24 horas, os corpúsculos reticulares condensam-se e formam os corpúsculos elementares ainda contidos na inclusão. Essa, então, se rompe, liberando da célula os corpúsculos elementares que iniciam infecção nas células adjacentes[13].

As cepas de *Chlamydia trachomatis* podem ser classificadas sorologicamente de acordo com os anticorpos produzidos contras as principais proteínas de sua membrana externa. Esses antígenos servem de base para a classificação de Wang e Grayston[15], na qual cepas associadas ao tracoma são geralmente as de serotipos A, B, Ba e C; aquelas de serotipos D a K são amplamente associadas a infecções perinatais e sexualmente transmitidas; os serotipos L_1, L_2 e L_3, produzem linfogranuloma venéreo e proctocolite hemorrágica[6,13].

A incidência de infecção por *Chlamydia trachomatis* vem aumentando significativamente, provavelmente pela dificuldade de diagnóstico das infecções assintomáticas e também de diagnóstico e tratamento das infecções em pacientes sintomáticos e em seus parceiros sexuais[13]. Os doentes com infecção por *Chlamydia trachomatis* devem ser informados sobre o risco de transmissão aos seus parceiros sexuais, sendo imprescindível procurar identificar os possíveis contatos. Todos devem ser investigados e, se necessário, tratados, sabendo-se que cerca da metade dos parceiros apresentará cultura positiva para *Chlamydia Trachomatis*[6].

As infecções por *Chlamydia trachomatis* podem ser tratadas eficazmente com antibióticos análogos à tetraciclina ou eritromicina (antibiótico macrolídio)[6].

A miocamicina(*) é um antibiótico macrolédio de cadeia de 16 membros, com ação bactericida nos sistemas de síntese protéica[1]. Mostra-se ativa contra muitas bactérias Gram-positivas (aeróbias e anaeróbias) e algumas Gram-negativas. Possui alta penetração tissular, comprovada por estudos de difusão em secreções brônquicas, mucosa, tecidos prostático e ósseo; os níveis teciduais mostraram-se sempre mais elevados que os do plasma, em determinado momento[14].

Baseados em resultados de estudos *in vitro*[8] e *in vivo*[12] com a miocamicina, resolvemos conduzir um ensaio clínico para avaliar sua eficácia e tolerabilidade em uretrites por *Chlamydia trachomatis*.

(*) **Midecamin. Produto cedido por Merck S.A. Indústrias Químicas.**

PACIENTES E MÉTODOS

O estudo foi conduzido em 31 pacientes, que compareceram à nossa clínica no período de agosto de 1988 a janeiro de 1989. Todos foram informados da natureza do ensaio e concordaram em participar.

As idades variavam de 18 a 62 anos. Trinta enfermos eram brancos e um negro. Exceto um com oligospermia, todos referiam sintomatologia de uretrite.

Inicialmente era realizada avaliação clínica, com quantificação de intensidade dos sinais e sintomas segundo a seguinte escala: 0 = ausente; 1 = leve; 2 = moderada; e 3 = intensa. As manifestações mais freqüentes eram secreção uretral e disúria (80,6%), seguidas por prurido (58,1%) e polaciúria (45,2%).

Os pacientes, então, submetiam-se à coleta de material, através de raspado uretral (dois *swabs*) para preparação de lâminas e realização de cultura. Além da pesquisa para *Chlamydia trachomatis*, era efetuada bacterioscopia pelo *Gram*, pesquisa de *Trichomonas*, cultura para piogênicos, *Mycoplasma sp*, *Ureaplasma urealyticum* e *Neisseria gonorroeae*. A pesquisa de *Chlamydia* era realizada através de cultura imediata em células de McCoy e da imunofluorescência com anticorpos monoclonais, considerada positiva apenas quando se visualizavam dez ou mais corpúsculos elementares e um mínimo de cinco campos. Em 14 pacientes (45,2%) tanto a imunofluorescência quanto a cultura foram positivas e nos demais 17, apenas a cultura. Em dois casos havia associação de *Ureaplasma urealyticum*.

Após a confirmação do diagnóstico, os pacientes e suas parceiras sexuais recebiam 900mg de miocamicina, duas vezes ao dia, por um período de três semanas.

Vinte e dois enfermos estavam infectados por *Chlamydia trachomatis* pela primeira vez e nove apresentavam reinfecção. Nos casos de primeira vez, o tempo de doença variava entre dois e 60 dias e nas reinfecções, entre sete e 180 dias.

Quanto ao episódio atual, já havia sido tratado sem sucesso em dez pacientes (seis reinfecções e quatro primeiras vezes). A droga mais utilizada era a doxiciclina e o tempo de tratamento variava entre dez e 21 dias, sendo dez dias o mais freqüente.

Três casos tinham história pregressa de outras doença sexualmente transmissíveis (gonorréia, sífilis, cancro mole).

No sétimo e no 21º dias de tratamento reavaliou-se a sintomatologia, segundo a mesma escala utilizada na consulta inicial. Durante essas visitas era investigada, também, ocorrência de efeitos colaterais.

Dez dias após o término do tratamento, efetuava-se

nova coleta de material por raspado uretral, pesquisando-se a presença de *Chlamydia*, novamente por cultura em células de McCoy e por imunofluorescência com anticorpos monoclonais, considerada positiva quando eram visualizados dez ou mais corpúsculos elementares.

RESULTADOS

Por ocasião da reavaliação clínica no sétimo dia de tratamento, notou-se nítida redução na freqüência e intensidade dos sintomas *(Tabela 1; Gráfico 1)*; 17 pacientes apresentaram-se assintomáticos. Na avaliação do quadro clínico, ao final dos 21 dias de tratamento, 28 (90,3%) enfermos estavam assintomáticos, dois (6,5%) tiveram melhora acentuada e um (3,2%) obteve melhora discreta.

Estabelecendo-se como critério de cura a negativação da cultura dez dias após o término do tratamento, pode-se observar 26 (83,9%) pacientes curados e cinco (16,2%) falhas terapêuticas. Dentre esses, três pacientes estavam assintomáticos e dois tiveram melhora clínica acentuada. O caso cuja avaliação clínica final revelou melhora discreta apresentou ausência de *Chlamydia trachomatis* no exame do raspado uretral.

Assim como por ocasião do diagnóstico, também no controle de cura a imunofluorescência apresentou alguns resultados falso-negativos: mostrou-se negativa em quatro dos cinco pacientes com cultura positiva.

Por falta de coleta em meio apropriado, não foi realizada cultura para *Ureaplasma urealyticum* no controle de cura dos dois casos que apresentavam infecção associada; assim sendo, só pudemos observar a eliminação de *Chlamydia trachomatis* e a cura clínica.

Dos 22 casos com infecção por *Chlamydia trachomatis* pela primeira vez, 20 ficaram curados. Dentre os nove pacientes reinfectados, seis ficaram curados. Ao nível de significância de 5%, não houve diferença entre os dois grupos no percentual de cura (Teste Exato de Fisher, p = 0,164).

Considerando os dez pacientes que já haviam tentado tratar o episódio atual com outro antibiótico, constatamos que seis ficaram curados com a miocamicina e em quatro (três reinfecções e um caso de primeira vez) houve falha terapêutica. Quanto aos 21 sem tratamento anterior, 20 ficaram curados. Os pacientes submetidos a tratamento anterior com outro antibiótico apresentaram percentual de cura significativamente mais baixo do que o grupo sem tratamento prévio (Teste Exato de Fisher, p = 0,027) *(Tabela 2)*.

A tolerância à miocamicina foi excelente em 25 pacientes (80,6%), boa em dois (6,5%) e regular em quatro (12,9%). Efeitos colaterais (tonteira, cefaléia, dor epigástrica, náuseas e diarréia) ocorreram em seis casos (quatro apresentaram dois efeitos), principalmente na primeira semana de tratamento, sendo, na maioria das vezes, de intensidade leve, não havendo necessidade de suspender a miocamicina em qualquer paciente.

TABELA 1
Evolução da freqüência dos sintomas durante o tratamento

Sintomas	Antes		7º dia		21º dia	
	N	%	N	%	N	%
Total	31	100,0	21	100,0	21	100,0
Secreção uretral	25	80,6	7	22,5	2	6,5
Disúria	25	80,6	9	29,0	2	6,5
Prurido	18	56,1	3	9,7	1	3,2
Polaciúria	14	45,2	1	3,2	1	3,2
Outros (*)	2	6,5	2	6,5	–	–

(*) Dor suprapúbica e dor perineal.

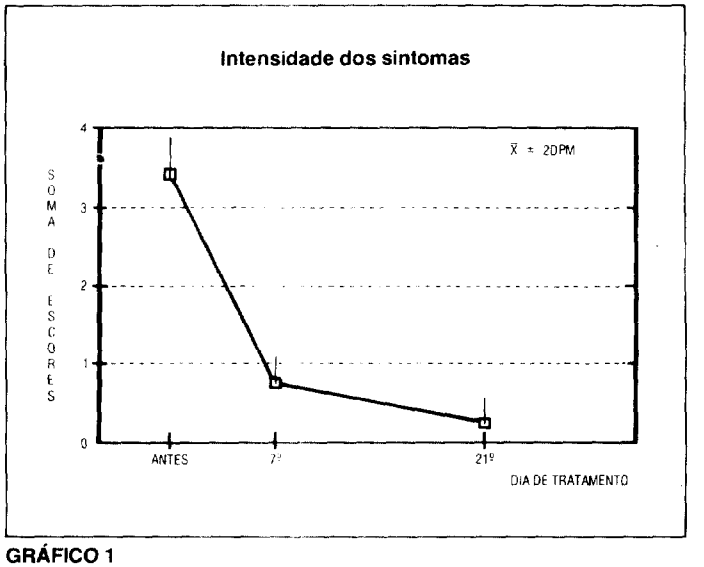

GRÁFICO 1

TABELA 2
Eficácia segundo a ocorrência de tratamento anterior

Tratamento anterior	Total		Curados		Não-Curados	
	N	%	N	%	N	%
Total	31	100,0	26	83,9	5	16,1
Com tratamento anterior	10	100,0	6*	60,0	4**	40,0
Sem tratamento anterior	21	100,0	20	95,2	1	4,8

Teste exato de Fisher – p = 0,027 (s)
** – Doxiciclina, eritromicina, tetraciclina*
*** – Doxiciclina*

DISCUSSÃO

O diagnóstico da infecção por *Chlamydia trachoma-*

tis, realizado em secreções ou raspados de superfície, baseia-se no seu isolamento em cultura de células especialmente tratadas ou na demonstração pela imunofluorescência de partes do parasita, empregando-se anticorpos monoclonais conjugados à fluoresceína, dirigidos contra a principal proteína da membrana externa da *Chlamydia* (MOMP). Esses anticorpos são espécie-específicos e identificam todos os 15 serotipos conhecidos.

Alguns estudos foram realizados comparando os dois métodos; a percentagem de concordância dos resultados varia de 70 a 100%[4,10]. A cultura é considerada mais sensível, mas a discrepância encontrada é muitas vezes justificada pela rigidez em julgar o teste com anticorpos monoclonais positivo apenas quando um mínimo de cinco ou dez corpúsculos elementares são visualizados, sendo sugerido que o achado de um corpúsculo elementar já seria suficiente[4]. No entanto, apesar de as partículas fluorescentes necessitarem apresentar características definidas [300-400nm, cor esverdeada, forma perfeitamente circular, borda inteira, ausência de halo] para serem consideradas corpúsculos elementares, há ocasiões em que é difícil evitar confusão, dando margem, então, ao aparecimento de resultados falso-positivos. A proporção de falso-positivos determina a especificidade do teste, o que estabelece, em grande parte, como o teste poderá ser utilizado. É necessário considerar, por exemplo, que resultados falso-positivos tornam-se importantes à medida que a prevalência da doença pesquisada cai.

Apesar de nossa experiência em identificar as partículas fluorescentes, julgamos o resultado positivo apenas com a visualização de dez ou mais corpúsculos elementares. Encontramos correlação entre a positividade da cultura e do teste de imunofluorescência em apenas 45,1% dos casos antes do tratamento. Não acreditamos que essa diferença seja somente pela diminuição da sensibilidade do método devido ao limiar de dez corpúsculos elementares; consideramos que podemos ter-nos deparado com "novos" serotipos além dos 15 já conhecidos. Observações posteriores, em nosso laboratório, paracem confirmar essa hipótese.

As tetraciclinas e os macrolídios são os antimicrobianos mais ativos contra *Chlamydia trachomatis* e micoplasmas *(Mycoplasma pneumoniae, Mycoplasma hominis, Ureaplasma urealyticum)*. Embora não tenham sido descritas cepas de *Chlamydia trachomatis* ou *Mycoplasma pneumoniae* resistentes às tetraciclinas, cerca de 10% das cepas de *Ureaplasma* e algumas de *M. hominis* são resistentes a esses compostos[2]. Além disso, na gestação e na infância, como o uso das tetraciclinas está contra-indicado, os macrolídios seriam úteis no tratamento de infecções por *C. trachomatis* e por *Mycoplasma*[2].

Dois estudos in vitro[2,8] demonstraram bem a atividade da miocamicina. No primeiro, *Dutilh* e col[2] compararam a sensibilidade de *Chlamydia trachomatis, Mycoplasma pneumoniae, Mycoplasma hominis* e *Ureaplasma urealyticum* à eritromicina e à miocamicina. Contra *C. trachomatis* os dois antibióticos monstraram atividade semelhante; a CIM variou de 0,05 a 0,5mg/1 para a miocamicina e 0,02 a 0,2mg/1 para a eritromicina. Todas as cepas de *M. pneumoniae* foram muito sensíveis a ambos (CIM ≤ 0,01mg/1). A miocamicina foi ativa contra todas as cepas de *M. hominis* (CIM = 0,05 – 0,2mg/1), enquanto a eritromicina foi inativa (CIM ≤ 256mg/1). As cepas de *U. urealyticum* mostraram maior sensibilidade à miocamicina (CIM = 0,02 – 0,5mg/1) do que à eritromicina (CIM = 0,2 – 4mg/1). E, finalmente, tanto a miocamicina quanto a eritromicina mostraram-se ativas contra as cepas de *Ureaplasma* resistentes à tetraciclina.

No outro estudo, Ridgway e col.[8] demonstraram atividade semelhante da miocamicina, da oxitetraciclina, da doxiciclina e da eritromicina contra dez cepas de *Chlamydia trachomatis*. Contra o *Ureaplasma urealyticum* a oxitetraciclina foi a menos ativa, enquanto a miocamicina, a doxiciclina e a eritromicina mostraram atividade similar. As cepas de *Mycoplasma hominis* testadas não foram sensíveis à eritromicina e foram muito sensíveis à miocamicina e doxiciclina; a cepa menos sensível à oxitetraciclina e à doxiciclina (CIM = 1mg/1) foi inibida por 0,25mg/1 de miocamicina.

Apesar de outros fatores estarem implicados na erradicação de uma infecção, podemos salientar que a CIM de miocamicina observada nos estudos in vitro para as cepas de *C. trachomatis* tem valor inferior ao nível alcançado pelo antibiótico no soro[11] e provavelmente nas vias genitais, considerando a característica dos macrolídios de alta penetração e concentração tissular[14].

In vivo, Siboulet[12], administrando miocamicina na dose de 800mg *bid* durante 12 dias, em 150 casos de infecção por *Chlamydia trachomatis* (75 homens e 75 mulheres), observou cura de 90%; em 49 casos de infecção por *Mycoplasmas* (25 homens e 24 mulheres) o índice foi de 94,2%.

Ao analisar a taxa de cura de 83,9% por nós observada, inferior à de Siboulet, devemos considerar todos os fatores implicados na resposta terapêutica, que vão desde a aceitação do paciente até a variação individual na absorção de medicamentos. Além disso, o menor índice de cura obtido entre os pacientes que já haviam tratado o episódio atual com outros antibióticos pode significar o resultado da seleção de cepas resistentes.

Uma característica importante dos macrolídios de 16 membros é sua alta tolerabilidade. Estudos experimentais revelaram que em ratos a miocamicina foi bem tolerada, enquanto que a eritromicina, que é um macrolídio de 14

membros, provocou severa irritação gástrica. Em estudo comparativo em cães[7], a miocamicina não alterou a motilidade gastrintestinal, nem causou qualquer efeito adverso; já a eritromicina, ao contrário, provocou motilidade contrátil exacerbada, náusea, vômitos e diarréia. Em nosso estudo pudemos comprovar essa boa tolerabilidade pela baixa freqüência e intensidade dos efeitos colaterais referidos.

Pelos resultados de nosso ensaio, achamos que seria válida a realização de outros estudos com miocamicina em infecções por *Chlamydia e Mycoplasma*, que viessem a confirmar a eficácia e a tolerabilidade por nós observadas.

SUMMARY

To determine therapeutical efficacy and tolerance of a new macrolide antibiotic in Chlamydia trachomatis *urethritis, 31 adult male patients and their sexual partners were treated with 900mg bid for 21 days. Diagnosis and control of cure 10 days after the end of the treatment were perfomed by culture in McCoy cells and by immunofluorescence with monoclonal antibodies for* Chlamydia trachomatis *from urethral swabs. Cure rate was 83.9%. From the five patients who still had positive cultures three were asymptomatic and two have had a marked improvement. Tolerance was excellent in 25 patients (80.6%). Six complained of slight side-effects during the first week of treatment.*

KEY WORDS: URETHRITIS; *CHLAMYDIA TRACHOMATIS*; MIOCAMYCIN.

REFERÊNCIAS BIBLIOGRÁFICAS

1. Amako, K.; Sawae, Y.; Umeda, A.: The effects of miocamycin on the cell wall of Staphylococcus aureus. *In: Kuemmerle, H.-P. ed. Advances in Experimental and Clinical Chemotherapy*, Germany, Ecomed, 1988, p. 1.
2. Dutilh, B.; Renandin, H.; Bebear, C.: In vitro activity of miocamycin in comparison with erythromycin against Chlamydia trachomatis and human pathogen Mycoplasmas. *In: Kuemmerle, H.-P. ed. Advances in Experimental and Clinical Chemotherapy*, Germany, Ecomed, 1988, p. 5.
3. Grossman, M.; Jawetz, E.: Infectious diseases: Bacterial. *In: Krupp M. A. ed. Current Mecial Diagnosis and Treatment*. Connecticut, Appleton & lange, 1987, p. 881.
4. Hawkins, D. A.; Thomas, B. J.; Robinson, K. I.: Rapid detection of Chlamydia trachomatis with monoclonal antibodies. *Lancet*, July 7 p. 38, 1984.
5. Holmes, K. K.; Handsfield, H. H.: Sexually transmitted diseases. *In: Harrison's Principles of Internal Medicine I*. New York, McGraw-Hill Inc., 1987, p. 507.
6. Mardh, P. A.; Taylor-Robinson, D.: Infecções por Chlamydia. DST – *J. Bras. Doenças Sex. Transm.*, 1: 5, 1989.
7. Nakayoshi, T.; Izumi, M.; Shinka, S.; Fujita, M.: Comparative study on effects of 14 and 16 membered macrolides on gastro-intestinal motility in unanaesthetized dogs. *Drugs exptl. Clin. Res.*, XIV: 319, 1988.
8. Ridgway, G. L. Mumtaz, G.; Gabriel, G.; Oriel, J. D.: The activity of miokamicin (MOM) against Chlamydia trachomatis and mycoplasmas in vitro. *J. Antimicr. Chemot.*, 12: 511, 1983.
9. Rodrigues Netto Jr., N.; Neves, P. A.: Uretrites. *Rev. Bras. Med.*, 45: 139, 1988.
10. Rujis, G. Kraai, E. J.; Vadr, P.C.V.V.; Schirm, J.; Schroder, F. P.: Rapid detection with monoclonal antibodies of Chlamydia trachomatis in urethral smears and urine sediments. *Lancet*, April, 960-961, 1984.
11. Sanders, S. W.; Jaerger, H.; Cunci, R.; Fujita, M.; Maurette, J. M.: Single and Multiple Dose Pharmacokinetics and Tolerance of Miocamycin in Healthy European Volunteers. *Ishigami J. ed. Recent Advances in Chemotherapy*. University of Tokyo Press, 1985, p. 1452.
12. Siboulet, A.: Treatment, with 1632RB (Myocamycin) of Mycoplasmal and Chlamydial Uncomplicated Sexually Transmitted Diseases. *In: Kuemmerle, H.-P. ed. Ecomed*, Germany, 1988, p. 51.
13. Stamm, W. E.; Holmes, K. K.: Chlamydial infections. *In: Harrison's Principles of Internal Medicine I*. New York, McGraw-Hill Inc., 1987, p. 759.
14. Tavares, W. F.: Estudo multicêntrico sobre a atividade da miocamicina em infecções bacterianas em crianças. *F. med.* (BR), 95: 363, 1987.
15. Wang, S. P.; Grayston, J. I.: Immunologic relationship between genital, TRIC, Limphogranuloma venereum and related organisms in a new microtiter indirect immunofluorescence test. *Ann. Ophthalmol., 70: 367, 1970.*

Nova proposta de linfadenectomia para o câncer do pênis: resultados preliminares

RENATO PRADO COSTA, CARLOS H. SCHAAL, JOSÉ PASCOAL CORTEZ

RESUMO – Os autores propõem uma nova técnica de abordagem dos gânglios inguinais nos pacientes portadores de câncer do pênis que, após o tratamento da lesão primária, não apresentam adenomegalia. O intuito é evitar as complicações do esvaziamento inguinal total e o subestadiamento pela biópsia do gânglio sentinela. *(J. Bras. Urol., 15: 242, 1989)*

UNITERMOS: CÂNCER DO PÊNIS, LINFADENECTOMIA INGUINAL

INTRODUÇÃO

O câncer do pênis é ainda uma enfermidade razoavelmente freqüente em nosso meio, representando 1% a 12% das neoplasias masculinas. De acordo com nível sócio-cultural, a incidência média é de 2,2 casos por 100.000 homens/ ano (8). Na maioria das vezes, os pacientes são inicialmente atendidos com tumor pelo menos em estádio T2 NO MO (estádio II de Jackson), necessitando ao menos de amputação parcial e linfadenectomia inguinal complementar para estadiamento e/ou tratamento. Aproximadamente 20% dos pacientes com gânglios clinicamente negativos apresentam metástases ocultas, enquanto cerca de 50 a 74% com gânglios clinicamente positivos não possuem metástases[5,8,9,17]. A relutância de alguns grupos em realizar a linfadenectomia inguinal sistemática deve-se à alta incidência de complicações (50 a 80%)[1,8,12,14] (tabela 1). A análise retrospectiva dos grupos de pacientes que tinham gânglios clinicamente negativos e foram submetidos apenas ao acompanhamento clínico, mostrou mortalidade de até 20% maior[1,7,8,13,15,17].

O uso de radioterapia profilática dos gânglios inguinais parece não melhorar o surgimento de futuras metástases.[3,6,9,16].

Tentando manter a eficácia do estadiamento da linfadenectomia inguinal e minimizar as complicações, Cabanas advoga a retirada apenas do linfonodo sentinela[2].

TABELA 1
Comparação entre as complicações da linfadenectomia inguinal "completa" e "medial".

Complicação	"Completa" (%) *	"Medial" (%)
Necrose da pele	50,0	0
Linfedema do membro inferior	15,0	0
Seroma	35,0	6,7
Infecção da incisão	14,0	0
Linfocele	9,0	6,7
Tromboflebite	6,0	0
Sangramento	2,0	0
Edema do escroto	15,0	0

* *Dados obtidos de 101 cirurgicas executadas por Johnson[14]*

Porém, já foram relatados inúmeros casos em que o gânglio sentinela foi negativo ao exame e o paciente posteriormente desenvolveu metástases ganglionares irressecáveis, havendo inclusive 3 casos por nós observados[3,10,11,18].

A extratificação dos pacientes com gânglios inguinais ressecados positivos feita por Whitmore[19] demonstrou a sobrevida em cada grupo (tabela 2) e também a necessidade de se realizar a linfadenectomia pélvica apenas nos grupos N3B e N4. Nestes grupos foram encontrados gânglios pélvicos em 9 de 30 pacientes operados, enquanto constatou-se 2 em 49 pacientes dos grupos N1, N2 e N3a; portanto, achamos desnecessária a ampliação da linfadenectomia inguinal, incluindo a linfadenectomia pélvica nestes últimos grupos.

Trabalho realizado no Serviço de Urologia do Hospital Oncológico "Amaral Carvalho". Jaú – S.P. Aceito para publicação em outubro/89.

Endereço para correspondência – Dr. Renato Prado Costa – Hospital Amaral Carvalho – Rua Dona Silvéria, nº 150 – CEP 17200 – Jaú – S.P.

TABELA 2
Estadiamento do tumor do pênis "T.N.M." modificado por Whitmore[19] e sobrevida em 5 anos.

Tumor primário	Gânglios inguinais	Sobrevida	Metástases à distância
T_0 Sem evidência de tumor	N_1 1 gânglio (+) unilateral	87	M_0 ausentes
T_1 Carcinoma "In Situ"	N_2 gânglios (+) unilateral	54	M_1 presentes
T_1 Menor que 2 cm superficial	N_{3a} mais de 2 gânglios (+) unilateral	40	
T_2 de 2 a 5 cm microinfiltrativo	N_{3b} gânglios (+) bilateral	12	
T_3 Maior que 5 cm e/ou infiltrativo	N_4 gânglios ilíacos (+)	4,5	
T_4 Infiltrando estruturas vizinhas	N_0 gânglios (−) bilateral	90	

Com o intuito de aumentar a eficácia da técnica de Cabanas e evitar as complicações da linfadenectomia inguinal "completa" desenvolvemos uma técnica de esvaziamento ganglionar inguinal "econômica" ou "medial" para o estadiamento dos pacientes com gânglios clinicamente normais. Começamos a utilizá-la em outubro de 1987 e Catalona[4] publica uma proposta técnica muito semelhante em agosto de 1988, relatando 6 pacientes operados.

MATERIAL E MÉTODOS

Quinze pacientes foram submetidos à linfadenectomia inguinal "medial", bilateral, 4 semanas após a remoção do tumor primário. Dos 15 pacientes tratados, 14 eram portadores de carcinoma espinocelular e 1 paciente portador de balanite xerotrófica. Dois doentes possuíam adenocarcinoma da próstata concomitante. Destes, um foi submetido à prostatectomia radical e linfadenectomia pélvica (ausência de metástases ganglionares) e no outro optou-se por orquiectomia bilateral.

Após a cirurgia, os pacientes foram acompanhados com exames clínicos e radiografia do tórax a cada 3 meses no primeiro ano e a cada 6 meses a partir do 2º ano.

Técnica Cirúrgica: A operação inicia-se com incisão de cerca de 5 cm de extensão, a 2 cm da arcada inguinal sobre os vasos femurais. (fig. 1). O tecido gorduroso e linfático são dissecados e retirados em bloco, tendo como limites superiormente a arcada inguinal, medialmente os músculos adutores da coxa, cuja aponeurose é retirada parcialmente junto ao tecido linfático, e lateralmente a face medial da veia femural e veia safena magna, ficando desta forma um triângulo de base para cima (fig. 2). Os linfonodos retirados são submetidos a

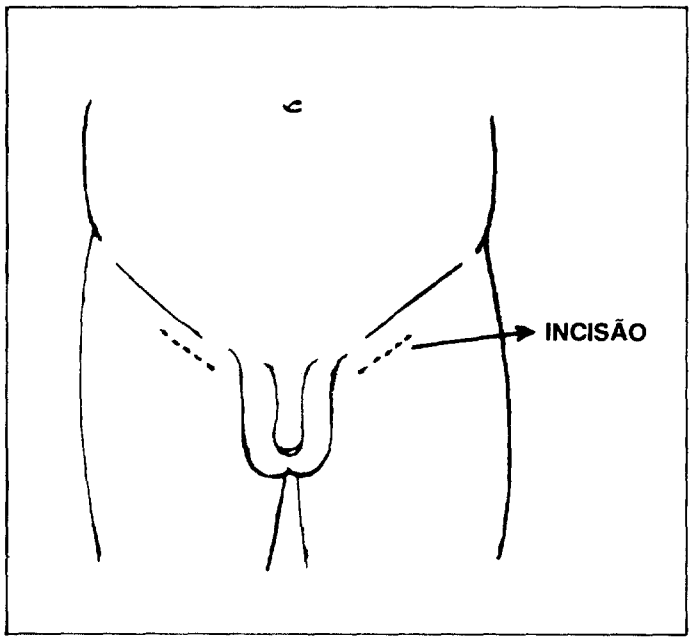

Fig. 1 – Incisão para a realização da linfadenectomia "medial" bilateral.

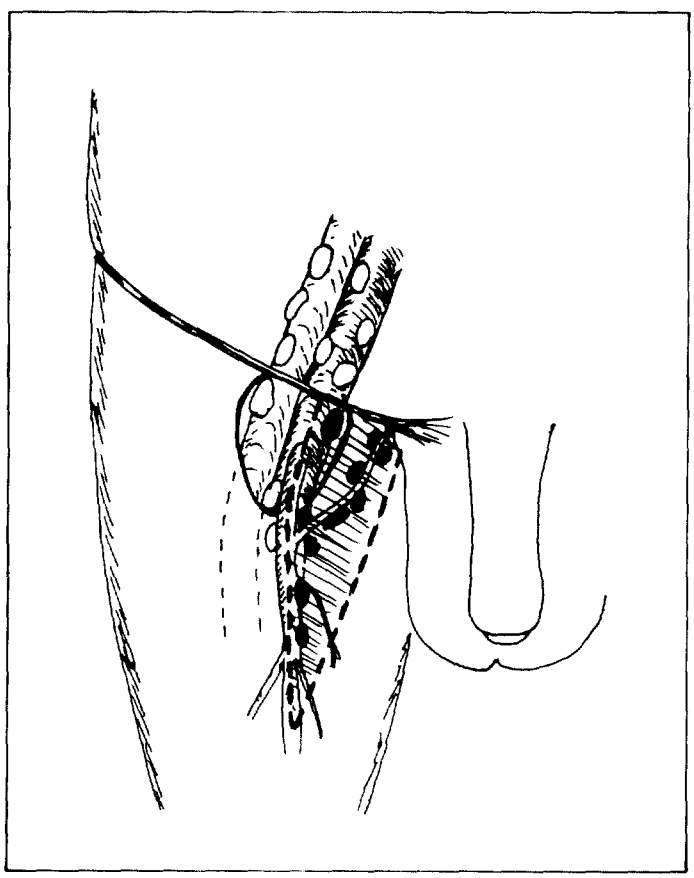

Fig. 2 – Tecido linfático retirado na linfadenectomia inguinal "medial" (área escurecida).

exame histopatológico por congelação e no caso de não haver comprometimento encerra-se o ato, suturando-se o tecido subcutâneo com pontos separados de categute 2-0 simples e a pele com sutura intradérmica com mononailon 3-0. O local é drenado com Penrose fino, exteriorizado por contra-abertura na região mais inferior da incisão. Habitualmente procedemos à operação no outro lado enquanto aguardamos o resultado da congelação.

No caso da congelação demonstrar a existência de gânglios suspeitos ou comprometidos pela neoplasia, realiza-se a linfadenectomia inguinal "completa" no lado comprometido. O esvaziamento ganglionar é estendido para a pelve somente naqueles pacientes que apresentam, na linfadenectomia inguinal, bilateralmente, gânglios com infiltração neoplásica (estádio N3B e N4). Todos os pacientes recebem antibiótico de largo espectro no pós-operatório. Os drenos são retirados 48 a 78 horas após a cirurgia e o paciente recebe alta no 4º ou 5º dia de pós-operatório.

RESULTADOS

Dos 15 pacientes operados, 3 apresentavam gânglios comprometidos em um lado e foram submetidos à ampliação da cirurgia com linfadenectomia inguinal "completa" do lado comprometido. Destes, 1 apresentou no pós-operatório imediato supuração da ferida cirúrgica no lado comprometido, com linfedema moderado do membro inferior, porém, não incapacitante. Outro apresentou recidiva na pele e foi submetido à quimioterapia complementar, entretanto, evoluiu para óbito.

Os pacientes restantes estão até o momento sem sinais clínicos de doença. Dos 12 pacientes que foram submetidos somente à linfadenectomia "medial", apenas 1 apresentou linfocele unilateral que regrediu com aspiração e compressão local. Nenhum paciente apresentou linfedema significativo dos membros inferiores (tabela 3).

DISCUSSÃO

A drenagem linfática do pênis se dá pelos linfonodos inguinais e daí para os ilíacos. O câncer do pênis dissemina-se por via linfática, e embora haja alguns relatos de suspeita de disseminação pélvica antes dos gânglios inguinais, não houve comprovação clínica, e mesmo que ocorra, deve ser considerada como um fato excepcional. Portanto, se o paciente não apresenta linfonodos inguinais comprometidos pela neoplasia, devemos supor que não há doença nos outros linfonodos.

O alto índice de morbidade da linfadenectomia inguinal completa e os falsos negativos encontrados na biópsia do gânglio sentinela nos encorajou a ampliar a técnica apregoada por Cabanas, preservando porém uma via de drenagem linfática para o membro inferior; justamente os linfáticos e gânglios mais externos e, portanto, mais tardiamente acometidos pela disseminação dos tumores do pênis. Recentemente foi descrita uma técnica semelhante à apresentada, tanto na sua essência quanto nos resultados[14].

A nova proposta cirúrgica aqui discutida tem-se mostrado mais eficaz e com um número expressivamente menor de complicações, muito embora haja necessidade de um maior número de pacientes e um maior prazo para estabelecermos a real eficácia e superioridade em relação às técnicas convencionais e atualmente em uso.

TABELA 3
Resultados de 15 linfadenectomias "mediais"

Paciente nº	Data da cirurgia	Resultado* Esq.	Dir.	Complementação cirúrgica	Complicações	Seguimento
1	out/87	0/5	1/4	à dir. : 0/10	nenhuma	sem doença
2	fev/88	0/4	1/6	à dir. : 0/9	edema à D.	sem doença
3	fev/88	0/12	0/8	–	nenhuma	sem doença
4	abr/88	0/3	0/7	–	nenhuma	sem doença
5	abr/88	0/8	0/5	–	nenhuma	sem doença
6	abr/88	0/3	0/6	–	nenhuma	sem doença
7	set/88	0/1	0/3	–	nenhuma	sem doença
8	set/88	0/5	0/3	–	nenhuma	sem doença
9	out/88	0/3	1/4	à dir. : 2/8	nenhuma	óbito
10	out/88	0/9	0/6	–	nenhuma	sem doença
11	jan/89	0/3	0/2	–	nenhuma	sem doença
12	fev/89	0/1	0/1	–	nenhuma	sem doença
13	abr/89	0/1	0/2	–	linfocele	sem doença
14	mai/89	0/3	0/4	–	erisipela	sem doença
15	mai/89	0/4	0/5	–	nenhuma	sem doença

* *Número de gânglios comprometidos/número de gânglios retirados*

TABELA 4
Protocolo de indicação de linfadenectomia em tumor de pênis

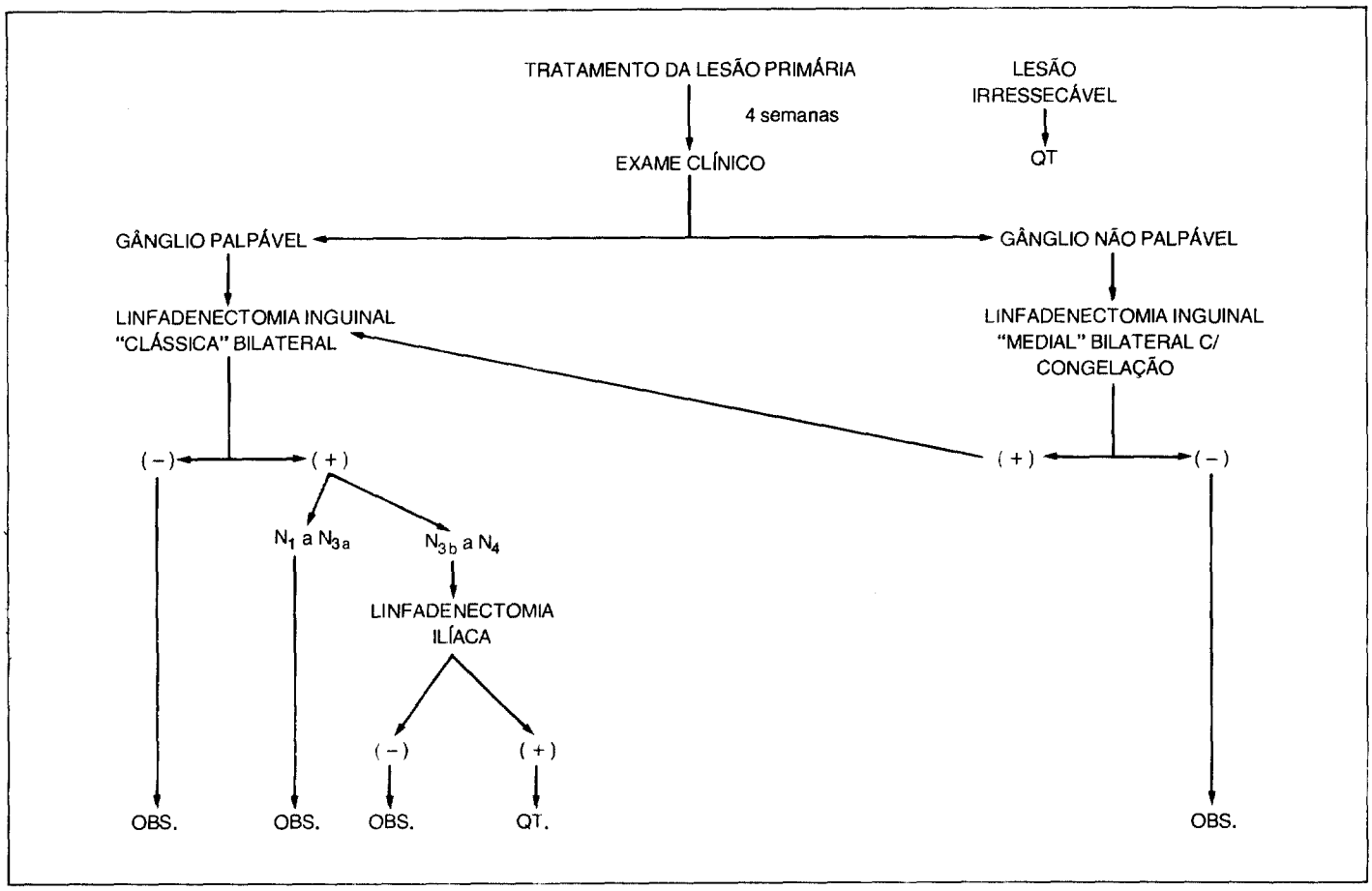

SUMMARY

The authors propose a new surgical approach the inguinal lymphonodi when, after removal of the primary tumor, there are no palpable suspicious lymphonodi. The purpose is to avoid the complications of the complete lymphadenectomy and the error in the biopsy of the sentinel lymphonodus.

KEY WORDS: CARCINOMA OF PENIS, INGUINAL LYMPHADENECTOMY

REFERÊNCIAS BIBLIOGRÁFICAS

1. Arons. M. A.; Lynch, J. B.; Lenis , S. R.; Blocker, T. G. Jr.: Scar tissue carcinoma: A clinical study with special references to burn scar carcinoma. *An. Surg.*, 161: 170, 1965.
2. Cabanas, R. M.: An approach for the treatment of penile carcinoma. *Cancer*, 39: 456, 1977.
3. Hanash, K. A.; Furlow, W. L.; Viz, D. C.; Harrison, E. G. Jr.: Carcinoma of the penis – a clinicopathologic study. *J. Urol.*, 104: 201, 1970.
4. Catalona, W. J.: Modified inguinal lymphadenectomy for carcinoma of the penis with preservation of saphenous veins: technique and preliminary results. *J. Urol.*, 140: 306, 198.
5. DeKernion, J. B.; Tyberg, L.; Persky, L.; Fegen, J. P.: Carcinoma of the penis. *Cancer*, 32: 1256, 1973.
6. Denel, M. L.; Dould, U.; Ehlers, C.: Das TNM system zur Beschreibung dernung maligner tumoren: Uorschlog einar Zusaetzlichen Kennzeichnung der Sicherunhgsgroder der Assage. *Dr. med. wochensche*, 93: 694, 1968.
7. Dog, O. G.; Linossel, C. A.: Carcinoma of the penis in Uganda and Kenya Africans. *Cancer*, 16: 1255, 1963.
8. El-Senoussi: Post-circuncision carcinoma of the penis; clinical aspects. *J. Urol.*, 135: 283, 1986.
9. Elkistrom, T. Elsmyer, F.: Cancer of the penis. *Acta Chirug. Scand.*, 115: 25, 1958.
10. Fowler, J. E.: Sentinel lymph node biopsy for staging penile cancer. *Urology* 23: 352, 1984.
11. Fenjen, P.; Persky, L.: Squamous cell carcinoma of the penis: it's treatment with special reference to radical node dissection. *Arch. Surg.*, 99: 177, 1969.
12. Gardner, G. J.; Bhanaloph, T.; Murphy, G. P.; Albert, D. J. Moore, R.

H.: Carcinoma of the penis. Analysis of therapy in 100 consecutives cases. *J. Urol.*, 108: 248, 1972.

13. Johnson, D. E.; Fuerst, D. E.; Ayala, A. G.: Carcinoma of penis: experience with 153 cases. *Urology*, 1: 404, 1973.

14. Johnson, D. E.; Lor, R. K.: Complications of groin dissection in penile cancer. *Urology*, 24: 312, 1984.

15. Jensen, M. S.: Cancer of the penis in Denmark 1942 to 1962 (54 cases). Danish Med. Bull., 24: 66, 1966.

16. Javadpour, N.; Norty, J. I.; Casalowa, W. J.: Principles and management of the penile cancer. *Cancer*, 582: 597, 1983.

17. Letter, E.; Lefkoins, A. M.: Circuncision and penile carcinoma. *N. Y. Statey Med.*, 75: 1520, 1975.

18. Persky, L.: Epidemiology of cancer of the penis. Recent results. *Cancer Res.*, 60: 97, 1977.

19. Whitmore, W. F.; Srininas, V.; Morse, N. J.; Hehr, H. W.: Penile cancer: relation of extent of nodal metastasis to survival. *J. Urol.*, 137: 880, 1987.

COMENTÁRIO EDITORIAL

No presente trabalho os autores relatam uma modificação da técnica clássica de linfadenectomia inguinal, que visa reduzir os índices de morbidade pós-operatória associada a este procedimento. Como os autores enfatizam, o número de complicações relacionadas com a linfadenectomia inguinal é substancial, o que torna relevante e benvindo qualquer esforço no sentido de aperfeiçoar este procedimento cirúrgico.

A idéia de se circunscrever a dissecção inguinal à parte medial dos vasos femurais encontra respaldo em estudos anátomo-patológicos que revelam que as metástases inguinais em câncer de pênis envolvem principalmente os linfonodos localizados medialmente à veia femural[1]. Desta forma, como está demonstrado no presente trabalho, a dissecção lateral a este vaso seria desnecessária e pode ser omitida, reduzindo a agressividade da intervenção. Existem duas outras manobras que também poderiam contribuir neste sentido: 1) a preservação do tecido gorduroso subcutâneo situado acima da fáscia de Scarpa, que reduz os riscos de necrose cutânea; 2) a manutenção da veia safena, cuja permeabilidade diminuiria a incidência de edema de membros inferiores[1].

Convém salientar, contudo, que o objetivo primordial da linfadenectomia inguinal em câncer de pênis é remover depósitos metastáticos iniciais da neoplasia. Os autores descrevem uma modificação que visa reduzir os riscos de complicação cirúrgica, mas o real valor desta técnica só poderá ser definido quando os pacientes assim tratados puderem ser avaliados tardiamente, comparando-se os índices de cura destes casos com aqueles observados em pacientes tratados de forma convencional. Ademais, a técnica "medial", "seletiva" ou "modificada" não parece indicada nos casos com doença inguinal comprovada, já que eventuais focos neoplásicos não removidos podem comprometer, de forma irreversível, o prognóstico do paciente.

MIGUEL SROUGI
Prof. Livre Docente de Urologia
Faculdade de Medicina USP

1. Catalona, W. J.: Modified inguinal lymphadenectomy for carcinoma of the penis with preservation of saphenous vein: technique and preliminary results. J. Urol. 140: 306, 1988.

RESPOSTA DOS AUTORES

Independentemente da cirurgia realizada (RADICAL OU ECONÔMICA) não procedemos à retirada do tecido adiposo subcutâneo, sendo que na nova técnica proposta, sempre preversamos a veia safena. A proposta do trabalho é a utilização destas técnicas em casos selecionados. Assim, 4 semanas após a retirada da lesão primária, se a palpação inguinal demonstrar ausência de adenopatia o paciente é submetido a linfadenectomia "Medial". Caso haja gânglio palpável realizamos, rotineiramente, cirurgia Radical, e apenas nestes casos é que a veia safena também é retirada.

Naturalmente é uma nova proposta terapêutica, cujos resultados definitivos serão conhecidos apenas a longo prazo, como em qualquer avaliação de pacientes com neoplasias.

DR. RENATO PRADO COSTA

Tratamento do cálculo urinário com o Lithostar Siemens

NELSON RODRIGUES NETTO JR., GUSTAVO CASERTA LEMOS, PEDRO LUIZ CORTADO, JOAQUIM F.A. CLARO

RESUMO – Cento e setenta e quatro pacientes foram submetidos à litotrícia extracorpórea com ondas de choque (LECO) em 204 aplicações para tratamento de 256 cálculos urinários. As aplicações foram realizadas sem anestesia em 64 pacientes (36,8%), com sedação em 54 (40,8%) e com peridural em 39 (22,4%). Em relação à localização do cálculo, 110 eram renais, 58 ureterais e 6 coraliformes (tratamento complementar à cirurgia percutânea). Com seguimento de 3 meses o sucesso para cálculo renal foi de 80,3%, 50,0% para coraliforme e 85,0% para ureteral. A fragmentação nos cálculos renais foi em média obtida com 4050 choques por tratamento, utilizando-se 19 kv de potência. Nos coraliformes a média foi de 4000 com 19 kv e nos ureterais de 3500 com 17,8 kv de potência. Procedimentos auxiliares pós LECO foram necessários em 5 pacientes com cálculo renal e 3 com ureteral. O estudo comparativo entre o tamanho do cálculo e o número de choques necessários para a fragmentação revelou guardar uma relação linear. Os pacientes não necessitaram hospitalização em 95,5% dos cálculos renais e 87,9% dos ureterais. Todos os cálculos coraliformes foram hospitalizados. Retratamento foi necessário em 12 (10,9%) dos pacientes com cálculos renais, 11 foram submetidos a 2 sessões e um paciente a 3. Dos cálculos ureterais 17 (29,3%) foram submetidos a retratamento, sendo 14 a 2 sessões e 3 pacientes a 3 sessões. Nesta experiência inicial de LECO com o Lithostar alguns aspectos foram evidenciados: a baixa morbidade, o tratamento sem internação, a não necessidade de anestesia e o alto índice de sucesso. *(J. Bras. Urol., 15: 247, 1989)*

UNITERMOS: LITÍASE, TRATAMENTO, LECO.

A litotrícia extracorpórea por ondas de choque (LECO) tornou-se o principal método de tratamento dos cálculos renais. Este sucesso em relação aos cálculos renais propiciou o desenvolvimento de técnicas para a desintegração de cálculos ureterais. Entretanto, os resultados preliminares com o litotridor Dornier HM3 não foram satisfatórios e então, em 1986, surgiram os litotridores de segunda geração[6].

Neste estudo apresentamos a experiência com o Lithostar Siemens, no tratamento de cálculos renais, ureterais in situ e como complemento na terapia do cálculo coraliforme.

Trabalho realizado no Hospital Israelita Albert Einstein, São Paulo. Aceito para publicação em novembro de 1989.

Endereço para correspondência: Nelson Rodrigues Netto Jr. – R. Augusta, 2347 – 3º A – 01413, São Paulo – Brasil

CASUÍSTICA E MÉTODOS

No. Brasil, o primeiro litotridor eletromagnético acústico (EMA) foi instalado no Hospital Israelita Albert Einstein, em São Paulo, no mês de outubro de 1987. Entre dezembro de 1987 e agosto de 1989, 174 pacientes receberam 204 aplicações de ondas de choque. A idade mediana era de 38 anos (variando de 6 a 86 anos), sendo 91 homens e 83 mulheres. Quanto ao tipo de cálculo 110 pacientes eram portadores de cálculos renais dos quais 56 (51%) eram piélicos e 54 (49%) caliciais; 58 eram ureterais (33,3%), 26 do terço superior, 17 do médio e 15 do inferior; 6 cálculos coraliformes receberam ondas de choque como complemento da nefrolitotrícia percutânea com ultra-som (NPC).

As LECO foram realizadas sob sedação intravenosa (diazepan e fentanil) em 64 pacientes (36,8%), com

anestesia peridural em 39 (22,4%) e os restantes 71 (40,8%) não necessitaram anestesia.

Antes do tratamento pela LECO os pacientes foram submetidos à dosagem de uréia e creatinina, urina tipo I, urocultura e antibiograma e urografia excretora. Não havia nenhum caso de cálculo de cistina.

No final da aplicação das ondas de choque realizava-se radiografia simples de abdômen que era repetida no primeiro dia pós-operatório. Os pacientes eram vistos mensalmente ou até a eliminação total dos fragmentos. Ausência de cálculos era definida através de nefrotomografia renal ou nos cálculos ureterais, por radiografia simples do abdômen.

RESULTADOS

O resultado do tratamento era considerado como sucesso quando o estudo radiológico demonstrava a completa ausência de fragmentos. Dos 174 pacientes, 100 foram seguidos por 3 meses e destes, 82 (82,0%) estavam totalmente livres de cálculos.

Os resultados foram analisados separadamente em relação ao tipo de cálculo. O índice de sucesso, tempo de hospitalização, tipo de anestesia, tamanho do cálculo, número médio de choques e quilovoltagem, estão na tabela 1.

Dos 110 pacientes com cálculos renais, 105 (95,5%) foram tratados sem hospitalização. Dos 5 que necessitaram de internação, 4 foram para tratamento de "steinstrasse" (fragmentos de cálculos empilhados no ureter) e um foi submetido à nefrostomia devido à grande dilatação pielocalicial por obstrução alta. O tempo mediano de internação para este grupo foi de 2 dias. Dos 58 pacientes com cálculos ureterais, 51 foram tratados sem hospitalização (87,9%) e 7 (12,1%) permaneceram internados por 1 dia. Todos os portadores de cálculos coraliformes foram internados para o tratamento percutâneo inicial.

Entre os 110 pacientes com cálculo renal, 38 (34,5%) foram tratados sem anestesia, referindo apenas um leve desconforto local, 44 (40,0%) receberam sedação e 28 (25,5%) anestesia peridural. No grupo dos 58 portadores de cálculos ureterais 10 (17,3%) necessitaram anestesia peridural, 25 (43,1%) sedação e 23 (39,6%) nenhuma anestesia.

TABELA 1
Resultados da Litotrícia Extracorpórea com Ondas de Choque (LECO)

	Renal N (%)	Coraliforme N (%)	Ureteral N (%)
Pacientes	110	6	58
Pacientes com seguimento de 3 meses	56	4	40
Nº de tratamentos			
1 sessão	50/56 (89,3)	4/4 (100)	27/40 (67,5)
2 sessões	4/56 (7,1)	–	10/40 (25,0)
3 sessões	2/56 (3,6)	–	3/40 (7,5)
Hospitalização (%)	5 (4,5)	6 (100)	7 (12,1)
Sem Internação (%)	105 (95,5)	–	51 (87,9)
Anestesia: (%)			
Sem	38 (34,5)	3 (50,0)	23 (39,6)
Sedação	44 (40,0)	3 (33,4)	25 (43,1)
Peridural	28 (25,5)	1 (16,6)	10 (17,3)
*Nº Choques**	4050	4000	3800
*Quilovoltagem**	19,0	19,0	17,8
Procedimentos auxiliares pós LECO	5	–	3
Sucesso (%)	45/56 (80,3)	2/4 (50,0)	34/40 (85,0)

** número médio*

Com a finalidade de estudar a relação entre as dimensões da pedra e o número de choques necessários para sua fragmentação, o maior diâmetro de cada cálculo foi medido. As medidas e a correlação estão na tabela 2.

A mediana do número de choques por tratamento foi 3922 para todos os cálculos e 4000 para o tratamento complementar dos coraliformes. Existe uma correlação positiva entre o tamanho do cálculo renal e o número de choques necessários para sua fragmentação ($r = 0,52$), indicando que quanto maior o cálculo maior será o número de disparos para sua fragmentação[10]. Para os cálculos ureterais existe esta mesma correlação positiva ($r = 0,36$). A quilovoltagem mediana empregada para cálculos renais foi 19,0 e 17,8 para os ureterais.

Não houve mortalidade e o número de complicações

TABELA 2
Correlação entre o tamanho do cálculo, localização e o número de choques necessários para sua fragmentação

Cálculo Tamanho	< 1.0 CM		> 1.00 < 2.00 CM		> 2.00 < 3.00 CM		> 3.0 CM		
Localização	Renal	Ureteral	Renal	Ureteral	Renal	Ureteral	Renal	Ureteral	Coraliforme
Número	50	40	19	5	2	1	1	–	4
Nº de choques (média)	3632	2542	4684	4100	4500	4000	3000	–	3000
Variação	(600–9000)	(500–6200)	(2400–7200)	(2000–7000)	(2000–6000)				(2800–5000)

TABELA 3
Comparação dos resultados da LECO utilizando o litotridor dornier HM3 e o lithostar Siemens

Autores	Nº pts.	Fragmentação do cálculo (%)	Procedimentos auxiliares pós LECO (%)	Tratamento secundário (%)	Livre de cálculo após 3 meses (%)
Drach, 1986[3] (Dornier HM_3)	2501	92	17	16	66.2
Wilbert, 1987[4] (Lithostar)	400	96	12	12	98
Clayman, 1988[5] (Lithostar)	175	87	16	20.6	59
Rassweiler, 1988[6] (Lithostar)	628	97	6.9	11.4	69
Grace, 1989[7] (Lithostar)	145	90	17	19	88
Presente Estudo (Lithostar)	127	84	4.7	19.7	82
TOTAL	1475	90.8	11.32	16.54	79.2

foi muito baixo. As ocorrências mais comuns foram hematúria em 75% dos casos e um pequeno eritema no ponto de entrada dos choques, na pele, em 60% dos pacientes. Arritmia cardíaca intra-operatória ocorreu em 2,7% dos cálculos renais. Dor no pós-operatório ocorreu em 9% dos pacientes que necessitaram analgesia parenteral por 2 dias em média. Nenhum paciente necessitou transfusão de sangue, nem desenvolveu sepse ou hematoma peri-renal. Dois pacientes portadores de cálculo ureteral desenvolveram íleo paralítico no pós-operatório e foram tratados conservadoramente.

Entre os 100 pacientes com seguimento de 3 meses, retratamento foi necessário em 12 (10,9%) dos cálculos renais, 11 foram submetidos a 2 sessões e um a 3. Dos ureterais 17 (29,3%) foram retratados, 14 tiveram 2 sessões e 3 submeteram-se a 3 sessões.

DISCUSSÃO

O Lithostar é a primeira fonte de onda de choque eletromagnética acústica a ser usada para litotrícia. Há certas vantagens neste sistema gerador de ondas, como a não necessidade de mergulhar o paciente em água, ter dois tubos de ondas que permite tratamentos bilaterais sem mover o paciente. Um dos avanços mais importantes foi a possibilidade de tratamentos sem anestesia. Em nosso estudo, no grupo portador de cálculo renal, 38 pacientes (34,5%) foram tratados sem anestesia ou apenas com leve sedação intravenosa. Comparativamente o litotridor Dornier HM3 necessita rotineiramente de anestesia.

De 1348[4,5,6,7] pacientes tratados com o Lithostar e seguidos por 3 semanas, 75,5% ficaram livres de cálculos ou com pequenos fragmentos, resultados estes comparáveis aos de nossa experiência (82%) (tabela 3).

Num estudo cooperativo de 2501 pacientes com o litotridor Dornier HM3[4] observou-se o índice de sucesso em 3 meses de seguimento de 66,2%. A necessidade de procedimentos auxiliares pós LECO e tratamentos secundários foi de 16 e 17% respectivamente enquanto que em nossos pacientes foi de 4,7 e 19,7% respectivamente (tabela 3).

O papel da LECO no tratamento do cálculo ureteral ainda é controvertido. Há centros que obtiveram altos índices de sucesso (95%) para cálculos do ureter superior tratados in situ[1]. Estes índices não foram confirmados por outros autores que preferem manipular os cálculos retrogradamente para o rim e então proceder à LECO[8]. O simples cateterismo ureteral ou a irrigação do cálculo com solução fisiológica durante a LECO são outras manobras utilizadas[3]. Estudos mais recentes sobre o tratamento in situ do cálculo ureteral, com o Lithostar, demonstraram sucesso em 88,1% dos casos[5]. As tentativas de fragmentação de cálculos ureterais, in situ, com o litotridor Dornier HM3 tiveram índices de sucesso limitados[7]. Nossos resultados de 85% de sucesso no tratamento in situ do cálculo ureteral demonstram que a técnica é bastante eficaz. Os maus resultados obtidos com o Dornier HM3 podem ser explicados pelas dificuldades de localização dos cálculos.

O litotridor Siemens tornou o tratamento do cálculo ureteral bastante simples e eficaz. Nossos índices de 85% de sucesso são comparáveis aos de outros autores (92,2 e 88,1%)[6,7]. Nestes estudos metade dos cálculos foram manipulados retrogradamente para o rim e, além disso, só

foram considerados os cálculos do ureter superior, enquanto que em nossa série incluimos cálculos situados ao longo de todo o ureter.

Os resultados deste estudo demonstraram a existência de uma relação linear positiva entre o tamanho do cálculo e o número de choques necessários para sua fragmentação. Desta maneira sugerimos que as dimensões do cálculo sejam utilizadas para predizer o número de choques que serão necessários para a fragmentação.

Finalmente, a baixa morbidade associada à alta porcentagem de pacientes tratados sem internação e a menor necessidade de anestesia demonstram uma experiência inicial bastante favorável com o uso do Lithostar no tratamento do cálculo urinário.

SUMMARY

Initial experience of extracorporeal shock wave lithotripsy (ESWL) using the Lithostar lithotriptor is reported; 174 patients underwent 204 treatments for 256 stones. Treatments were performed without anesthesia in 64 (27.6 per cent), with intravesical sedation in 71 (42.5 per cent) and under epidural anesthesia in 39 patients (29.9 per cent). There were 110 renal calculi, 58 ureteric calculi and 6 staghorn stones underwent ESWL as a complementary treatment for percutaneous ultrasound nephrolithotomy. Follow-up at 3 months showed a success rate of 80.3 per cent for renal calculi, 50 per cent for staghorn calculi and 85 per cent for ureteral calculi treated in situ. Renal stone fragmentation was achieved with a mean of 4,050 shocks/treatment at 19.0 kv, staghorn calculi received an average number of 4,000 shocks/treatment at a mean kilovoltage of 19.0 and ureteral calculi were fragmented with a mean number of 3,800 shocks/treatment at a mean kilovoltage of 17.8. Auxiliary procedures after ESWL were required in 5 patients with renal stones and 3 with ureteral calculi. A comparison between stone size and the number of shock waves required to achieve stone fragmentation revealed a linear relationship. Hospitalization was not necessary in 95.5 per cent of the renal calculi and 87.9 per cent of the ureteral calculi. All staghorn calculi were hospitalized for the initial treatment. Retreatments were necessary in 12 (10.9 per cent) of the renal calculi, 11 had 2 sessions and 1 patient underwent 3 sessions. Of the ureteral calculi 17 patients (29.3 per cent) underwent retreatment, 14 had 2 sessions and 3 patients underwent 3 sessions. The low morbidity with a large number of patients treated on an outpatient basis, minimizing the need for anesthesia, demonstrated a quite favorable initial successful experience with the Lithostar.

KEY WORDS: LITHIASIS, URINARY, CALCULI, TREATMENT.

REFERÊNCIAS BIBLIOGRÁFICAS

1. Chaussy, C. and Schmiedt, E.: Extracorporeal shock wave lithotripsy (ESWL) for kidney stones. An alternative to surgery? *Urol. Radiol.*; 6: 80, 1984.
2. Clayman, R.V. and Mc Clennan, N.B.L.: Extracorporeal shock wave lithostripsy with an electromagnetic acoustic source (Lithostar): preliminary report. *J. Endourol.*, 2: 177, 1988.
3. Coptcoat, M.J., Webb, D.R., Kellett, M.J., Whitfield, H.N. and Wickham, J.E.A.: The treatment of 100 consecutive patients with ureteral calculi in a British stone center. *J. Urol.*, 137: 1122, 1987.
4. Drach, G.M., Dretler, S., Fair, W., Finlayson, B., Gillenwater, J., Griffith, D., Lingeman, J. and Newman, D.; Report of the United States cooperative study of extracorporeal shock wave lithostripsy. *J. Urol.*, 135: 127, 1986.
5. Grace, P.A., Gillen, P., Smith, J.M. and Fitzpatrick, J.M.: Extrocorporeal shock wave lithotripsy with the Lithostar lithotriptor. *Br. J. Urol.* 64: 117, 1989.
6. Graff, J., Pastor, J., Funke, P. – J., Mach, P. and Senge, T.: Extracorporeal shock wave lithotripsy for ureteral stones: A retrospective analysis of 417 cases. *J. Urol.*, 139, 513, 1988.
7. Holden, D. and RAO, P.N.: Ureteral Stones: The results of primary in situ extracorporeal shock wave lithotripsy. *J. Urol.*, 142: 37, 1989.
8. Lingeman, J.E., Shirrrell, W.L., Newman, D.M., Mosbaugh, P.G., Steele, R.E. and Woods, J.R.: Management of upper ureteral calculi with extracorporeal shock wave lithotripsy. *J. Urol.*, 138: 720, 1987.
9. Rassweiler, J., Westhauser, A. and Eisenberger, F.: Second – generation lithotripters: A comparative study. *J. Endourol.* 2: 193, 1988.
10. Siegel, S.: Estatistica no parametrica. Ed. Trillas, México, 1975.
11. Wilbert, D.M., Reichenberger, H., Noske, E., Riedmiller, H., Alken, P. and Hohenfellner, R.: New Generation shock wave lithostripsy. *J. Urol.*, 138: 563, 1987.

Análise estatística foi realizada por:
Dr. Neil F. Novo e Iara Giuliano

O ácido úrico e a litíase renal

ALFREDO FELIX CANALINI, SERGIO AGUINAGA

RESUMO – Foram observados 197 pacientes portadores de cálculo renal, divididos em 2 grupos: 1º Grupo: pacientes de cálculos não úricos; e 2º Grupo: pacientes com cálculos de ácido úrico. Todos, exceto um, pertencente ao segundo grupo, foram avaliados metabolicamente. No 1º grupo, 50 dos 172 pacientes eram portadores de hiperuricosúria associada a hipercalciúria em 14 casos. No 2º grupo, 24 dos 25 pacientes foram avaliados metabolicamente. Foi encontrada litíase idiopática em 2 pacientes, hiperuricosúria sem hiperuricemia em 12 casos e hiperuricosúria com hiperuricemia em 10 casos. *(J. Bras. Urol., 15:251, 1989)*

UNITERMOS: LITÍASE RENAL, ÁCIDO ÚRICO.

O ácido úrico, produto final do metabolismo das purinas no homem, é uma molécula pouco solúvel em água, podendo depositar-se em várias partes do corpo, como as articulações, tendões, etc.

A importância do ácido úrico na gênese dos cálculos renais é conhecida há mais de 200 anos, sendo esse assunto mais uma vez alvo de observação nesse trabalho.

MATERIAL E MÉTODOS

Estudamos metabolicamente 197 (cento e noventa e sete) pacientes portadores de cálculo renal, no ambulatório de litíase renal do serviço de urologia do Hospital Universitário Pedro Ernesto, sendo 113 homens e 84 mulheres (ver histograma de distribuição dos pacientes quanto a sexo e idade), que foram divididos em dois grupos:

1º grupo: 172 pacientes, 88 do sexo masculino e 84 do sexo feminino, portadores de cálculos não úricos.

2º grupo: 25 doentes, todos do sexo masculino e portadores de cálculos compostos predominantemente por ácido úrico.

Trabalho realizado no Serviço de Urologia da Faculdade de Medicina da Universidade do Estado do Rio de Janeiro. Aceito para publicação em Outubro/89.

Endereço para correspondência: Dr. Alfredo Felix Canalini – Rua Jardim Botânico, nº 635 – Sala 504 – Jardim Botânico – Rio de Janeiro, RJ, Brasil – CEP 22.470.

Utilizamos protocolo único baseado nos estudos desenvolvidos por Pak e cols.[13], e procuramos levantar a incidência de hiperuricosúria com ou sem hiperuricemia nesse grupo. Como não há um acordo geral a respeito do limite superior da variação normal dos níveis séricos e urinários do ácido úrico, mesmo com a padronização do método laboratorial colorimétrico enzimático da uricase-catalase[10, 15] para essas dosagens, adotamos o limite de 7.0mg/100ml em homens e de 5.7mg/100ml em mulheres quanto à dosagem sérica[16] e de 600 mg no volume urinário de 24 horas para ambos os sexos[13].

RESULTADOS

No 1º grupo de pacientes portadores de cálculos não úricos, em 50 casos, sendo 25 homens e 25 mulheres, a única alteração metabólica encontrada foi a hiperuricosúria. Em 14 casos, 13 homens e 1 mulher, havia hiperuricosúria associada a hipercalciúria. Os 108 pacientes restantes eram portadores de distúrbios metabólicos diversos sem hiperuricosúria, ou sem diagnóstico definitivo. Os pacientes com hiperuricosúria apresentaram dosagens que variaram entre 624mg a 1920mg, com média de 837.0mg.

Dos 38 pacientes do sexo masculino, apenas 12 tinham uricemia acima de 7.0mg%; os 26 pacientes restantes eram normouricêmicos. Entre as 26 mulheres, 19 eram normouricêmicas e 7 tinham dosagem acima de

5.7mg%. Nenhum caso de hiperuricosúria foi registrado em pacientes com menos de 20 anos, tendo a idade variado entre 22 e 75 anos.

No 2º grupo estão incluídos 25 pacientes com cálculos radiotransparentes compostos predominantemente por ácido úrico. Em 2 pacientes desse grupo não havia qualquer alteração metabólica, observando-se, no entanto, que todas as amostras de urina apresentavam pH persistentemente ácido (em torno de 5.0). Em 10 casos havia hiperuricosúria com hiperuricemia; em 12 casos havia hiperuricosúria sem hiperuricemia e em 1 caso não se conseguiu concluir a avaliação metabólica.

DISCUSSÃO

O achado de hiperuricosúria em pacientes portadores de cálculos cálcicos (principalmente de oxalato de cálcio) já foi relatado anteriormente. Para acentuar a importância dessa relação etiopatogênica, há uma forte correlação entre a ingestão de carne, responsável em parte pela hiperuricosúria, e a litíase cálcica, tendo ambas aumentado de maneira paralela no último século[6].

Existem duas teorias para explicar a relação entre hiperuricosúria e litíase cálcica. A primeira é a teoria da nucleação heterogênia (epitaxia), em que um cristal de uma determinada substância pode catalizar a precipitação do cristal de outra substância sobre sua superfície, desde que haja certa semelhança cristalográfica entre ambas, como ocorre entre o ácido úrico e o oxalato de cálcio. A segunda teoria é a de que o urato de sódio em excesso poderia monopolizar em torno de si os inibidores da cristalização existentes na urina, deixando dessa forma o oxalato de cálcio livre para se precipitar.

É razoável admitir que a presença de duas alterações metabólicas, como nos casos em que encontramos hiperuricosúria e hipercalciúria, pode significar uma potencialização da capacidade litogênica de cada paciente[52].

Dentre os processos litogênicos, os cálculos de ácido úrico são aqueles cuja patogenia encontra-se melhor conhecida, contribuindo basicamente dois fatores: o aumento da concentração de ácido úrico na urina, seja por excesso de excreção ou por diminuição do volume urinário por falta de água, e as condições de solubilidade do meio, determinadas principalmente pelo pH urinário. O ácido úrico pode ser encontrado sob duas formas: a não ionizada e menos solúvel, que prevalece nas urinas de pH mais ácido (5.5) e a forma ionizada, mais solúvel em água, e que predomina nos pHs mais alcalinos. Dessa forma, a alcalinização da urina significa aumento da solubilidade do meio em relação ao ácido úrico, enquanto que a acidificação da urina leva ao fenômeno inverso.

A incidência de litíase úrica entre portadores de cálculo renal varia conforme a região onde foi feito o levantamento epidemiológico, variando de 10% (nos E.U.A.) até 17,8% (Rio de Janeiro)[1, 9, 18]. Em nossa série, a incidência foi de 12,69%, todos os pacientes do sexo masculino, o que confirma mais uma vez a baixa incidência dessa patologia no sexo feminino[9].

Várias alterações podem levar ao aparecimento de cálculos de ácido úrico. Apresenta-se uma classificação a seguir:[9]

I – Idiopática : 1. esporádica
2. hereditária

II – Associada à hiperuricemia devido a:
1. Erros congênitos do metabolismo:
   a. Gota primária;
   b. Síndrome de Lesch-Nyhan;
   c. Doenças de armazenamento do glicogênio.
2. Doenças mieloproliferativas e outras neoplasias;
3. Causas indeterminadas.

III – Associada à desidratação devido à perda excessiva de água por via extra-renal:
1. Pela pele;
2. Pelo trato gastro-intestinal.

IV – Associada à hiperuricosúria, sem hiperuricemia, devido a:
1. Drogas uricosúricas;
2. Excesso de purinas e proteínas na alimentação;
3. Deficiência, congênita ou adquirida, da reabsorção tubular de ácido úrico.

Na série aqui apresentada a perda extra-renal de água não foi evidenciada. Os dois casos em que não havia hiperuricosúria poderiam ser classificados como litíase idiopática, levando-se em consideração que neles o pH urinário era persistentemente ácido (em torno de 5.0); esse fato poderia facilitar a precipitação de cristais de ácido úrico pelo aumento da eliminação dessa substância na forma menos solúvel, a não dissociada. Esse argumento não é aceito pelos que não encontraram diferença significativa do pH urinário entre pacientes com litíase úrica idiopática e controles normais[2].

Dos 10 pacientes portadores de hiperuricosúria com hiperuricemia, um caso estava relacionado com policitemia vera, e os demais não tinham causa determinada. Várias teorias tentam explicar esse fenômeno através do aumento da atividade enzimática nos diversos passos do metabolismo das purinas [4, 5, 11, 12, 19], ou então pela diminuição das vias de reaproveitamento metabólico dos ácidos nucléicos[17](via de poupança), o que levaria esses ácidos principalmente à catabolização até ácido úrico.

O abuso alimentar de purinas e proteínas seria a causa mais freqüente de hiperuricosúria sem hiperuricemia[9], que na nossa série foi encontrada em 12 pacientes. No

entanto, é citado que um paciente com boa capacidade de excreção renal poderia manter a uricemia normal, embora com tendência a hiperuricemia, mesmo com problemas metabólicos importantes (e.g. deficiência da enzima xantina-guanina-fosforibosil-transferase, importante para a via de poupança)[3,8].

Segundo outros, a alimentação não é fonte importante de ácido úrico, mas mesmo assim preconizam dieta pobre em purinas como parte do tratamento da litíase úrica[13].

CONCLUSÕES

A litíase renal é a manifestação final de numeroso grupo de doenças metabólicas, anatômicas e infecciosas. Dentre as alterações metabólicas importantes, também em nosso meio, encontram-se os distúrbios relativos ao ácido úrico. Devemos sempre lembrar de pesquisar esses distúrbios nos pacientes formadores de cálculo renal, a fim de instituirmos tratamento visando a diminuição da incidência da doença litiásica do aparelho urinário.

A incidência elevada de hiperuricosúria nos formadores de cálculo renal cálcico confirma ser esta alteração importante na litogênese desses cálculos.

Cálculo de ácido úrico pode ser formado em pacientes normo-uricosúricos, desde que o pH urinário seja suficientemente ácido para aumentar a sua concentração sob a forma não dissociada, a menos solúvel.

SUMMARY

197 patients with renal lithiasis were studied. They were divided in two groups:

Group 1: patients with non uric stones;

Group 2: patients with uric stones.

All patients, but one from the second group, were evaluated metabolically. In 50 out of 172 patients from the first group hyperuricosuria was disclosed, and in association with hypercalciuria in 14 cases. 24 out of the 25 patients from the second group were evaluated metabolically. Idiopatic uric acid stones was disclosed in 2 cases, hyperuricosuria without hyperuricemia in 12 cases and hyperuricosuria with hyperuricemia in 10 cases.

KEY WORDS: RENAL LITHIASIS, URIC ACID.

REFERÊNCIAS BIBLIOGRÁFICAS

1. Albuquerque, P.F.; Foster, R. e Zanandrea, R. – Etiological factors in urolithiasis. A clinical analysis of 275 cases. *J. Urol.*, 89: 325, 1963.
2. Barzel, U.S.; Sperling, O.; Freank, M. e de Uries, A. – Renal ammonium excretion and urinary pH in idiopatic uric acid lithiasis. *J. Urol.*, 92: 1, 1964.
3. Bouffioux, C. e Leval, j. – Dissolution d'une volumineuse lithiase urique coraliforme par traitment medical. *Acta Urol Bel.*, 40: 651, 1972.
4. Brenner, B.M. e Rector, F.C. – *The Kidney.* 3ª ed. Philadelphiá, W.B. Saunders. 1986, p. 681.
5. Carcassi, A.; Marcolongo, R.; Marinello, E.; Riariosforza, G. e Boggiano, C. – Liver xanthine oxidase in gouty patients. *Arthritis Rheum.* 12: 17, 1979.
6. Coe, F.L. e Parks, J.H. – Hyperuricosuria calcium oxalate nephrolithiasis. *Kidney Int.* 13: 418, 1978.
7. Drach, G.M. – Contributions to therapeutic decisions of ratios, absolute values and other measures of calcium magnesium, urate or oxalate balance in stone formers. *J. Urol.*, 116: 338, 1976.
8. Emmerson, B.T. – Pathogenesis and management of uric acid calculi. *Br. J. Urol.*, 44: 729, 1972.
9. Gutman, A.B. e Yu, T.F. – Uric Acid Nephrolitiasis. *Am. J. Med.*, 45: 756, 1968.
10. Kalckar, H.M. – Differencial spectophotometry of purine compounds by means of specific enzymes. III Studies of the enzymes of purine metabolism. J. Biol. Chem., 167: 461, 1947. Apud. Ryckewaert, A. e Kuntz, D. La Goutte. Laboratoires Wellcome S.A. Paris, sem data.
11. Long, W.K. – Glutathine reductase in red blood cells: Variant associated with gout. *Science*, 155: 712, 1967. In Brenner, B.M. e Rector, F.C. *The Kidney.* 3ª ed., Philadelphia, 1986. W.B. Saunders Company. 1º vol., p. 681.
12. Marcolongo, R.; Marinelo, E; Pompucci, G. e Pagani, R. – The role of xanthine oxidase in hyperuricemic states. *Arthritis Rheum.* 17: 430, 1974.
13. Pak, C.Y.C.; Britton, F.L.; Peterson, R.; Ward, D.; Northcutt, C; Breslau, N.A.; Mcguire, J.; Sakhaee, K.; Bush, S.; Nicar, M.; Norman, D.A. e Peters, P. – Ambulatory evaluation of nephrolithiasis. Classification clinical presentation and diagnosis criteria. *Am. J. Med.*, 69: 19, 1980.
14. Pak, C.Y.C.; Peters, P.; Hurst, G.; Kadesky, M.; Fine, M.; Reisman, D.; Splann, F., Garamela, C.; Freeman, A.; Britton, F.; Sakhaee, K.; Breslau, N.A. – Is selective treatment for current nephrolithiasis possible? *Am. J. Med.*, 71: 615, 1981.
15. Praetorius, E. – An enzymatic method for the determination of uric acid by ultraviolet spectophotometry. *Scand. J. Clin. Lab. Ivest.*, 1: 222, 1949.
16. Seegmiller, J.E.; Laster, J. e Howell, R.R. – Biochemistry of uric acid and its relation to gout. *New Engl. J. Med.*, 268: 712, 1963.
17. Seegmiller, J.E.; Rosenbloom, F.M. e Kelley, W.N. – An enzyme defect associated with a sex-linked human neurological disorder and excessive purine synthesis. *Science*, 1955: 1682, 1967. In Gutman, A.B. e Yu, T.F. Uric acid nephrolithiasis. Am. J. Med., 45: 756, 1968.
18. Vermeulen, C.W. e Fried, F.A. – Observations on dissociation of uric acid calculi. *J. Urol.*, 94: 293, 1965.
19. Wyngaarden, J.B. e Kelly, W.N. – Regulation of purine biosinthesis "de novo". *In: Gout and Hiperuricemia.* Grune & Stratton, New York, 1976. In Brenner, B.M e Rector, F.C. The Kidney. 3ª ed., Philadelphia, W.B. Saunders 1986. p. 681.

Tratamento atual dos cálculos localizados no ureter lombar

NELSON RODRIGUES NETTO JR., JOAQUIM DE ALMEIDA CLARO, UBIRAJARA FERREIRA, GUSTAVO C. LEMOS

RESUMO: No período de um ano, foram estudados 168 pacientes portadores de cálculos ureterais lombares. Os pacientes foram divididos em três grupos de acordo com o tratamento: grupo 1, 24 pacientes submetidos à ureterolitomia por lombotomia posterior; grupo 2, 100 pacientes tratados por método endourológico e grupo 3, 44 pacientes tratados por litotrícia extracorpórea por ondas de choque (L.E.O.C.) com o LITHOSTAR da Siemens. O tempo de hospitalização e a taxa de complicações foram menores no grupo 3. O sucesso foi considerado nos casos em que houve a completa eliminação dos cálculos, sendo 100% no grupo submetido à lombotomia posterior, 92% no grupo tratado por endourologia e 97% por LEOC.
A baixa morbidade, grande possibilidade de não exigir internação e anestesia, associados ao alto índice de sucesso, permitem a conclusão de que a LEOC é o método de eleição no tratamento dos cálculos ureterais lombares. *(J. Bras. Urol., 15: 254, 1989)*

UNITERMOS: URETER, LITÍASE, TRATAMENTO

INTRODUÇÃO

O avanço tecnológico levou a mudanças profundas no tratamento da litíase urinária. Com o desenvolvimento da endourologia e o advento da litotrícia extracorpórea por ondas de choque (L.E.O.C.), a cirurgia aberta para remoção de cálculos urinários praticamente desapareceu. Três técnicas diferentes foram utilizadas no tratamento dos pacientes portadores de cálculos ureterais localizados no ureter lombar.

PACIENTES E MÉTODOS

Retrospectivamente, analisou-se no período de um ano, 168 pacientes com cálculos localizados no ureter lombar e tratados cirurgicamente. Definiu-se como ureter lombar o segmento do ureter entre a junção ureteropiélica e uma linha imaginária que cruza as duas cristas ilíacas, permitindo, dessa maneira, o acesso através de lombotomia por via posterior.

Os pacientes foram divididos em três grupos de acordo com a cirurgia realizada. Grupo 1, 24 pacientes, 16 homens e 8 mulheres submetidos à ureterolitotomia por lombotomia posterior. A idade mediana desse grupo foi 35 anos, variando de 17 a 52 anos. O tamanho mediano do cálculo foi 9x5 mm. Grupo 2, 100 pacientes, 72 homens e 28 mulheres, com idade entre 17 e 72 anos, mediana de 40 anos e submetidos a tratamento endourológico. O tamanho mediano do cálculo foi 12x7 mm. Grupo 3, 44 pacientes, 23 homens e 11 mulheres, com idade entre 26 e 60 anos, mediana de 43 anos, tratados por L.E.O.C., usando-se o LITHOSTAR da Siemens. O tamanho mediano do cálculo foi 10x6 mm. Nos grupos 1 e 3 não foi realizado cateterismo ureteral de rotina. No grupo 2, rotineiramente, foi utilizado um cateter duplo "J", que era retirado 24 horas depois.

RESULTADOS

Os três grupos foram estudados quanto ao tempo da cirurgia, hospitalização, anestesia e complicações.

O critério estabelecido como sucesso foi baseado na ausência total de resíduos dos cálculos após a intervenção cirúrgica. Os resultados são mostrados na tabela 1. Em todos os pacientes dos grupos 1 e 2 foi utilizada a anestesia epidural. No grupo 3, sete pacientes (15,9%) receberam anestesia epidural, sete receberam sedação parenteral (15,9%) e 30 pacientes (68,2%) não receberam nenhum

Trabalho realizado na Disciplina de Urologia da Faculdade de Ciências Médicas – UNICAMP e no Hospital Israelita Albert Einstein, São Paulo.
Aceito para publicação em outubro/89.
Endereço para correspondência: R. Augusta, 2347 – 3º andar – CEP 01413 – São Paulo-SP

TABELA 1
Resultados do tratamento dos cálculos do ureter lombar

	Pts.	Tempo mediano de cirurgia (min)	Hospitalização mediana (dias)	Complicações (%)	Sucesso (%)	Seguimento mediano (meses)
Ureterolitotomia	24	70	2	12,5	100	3
Endourologia	100	70	3	13	92	36
LEOC	44	60	0	2,2	97,8	3
TOTAL	168	63	1,6	9,1	96,3	14

tipo de anestesia ou sedação.

O tempo mediano de hospitalização foi de 2 dias no grupo 1 e 3 dias no grupo 2. Os pacientes do grupo 3 geralmente foram tratados ambulatorialmente (95,6%).

As complicações encontram-se na tabela 2. Um paciente com avulsão do ureter no grupo 2 precisou de cirurgia aberta para corrigir a lesão. A única complicação do grupo 3 foi um paciente com fragmentos litiásicos no ureter terminal e cólica renal, que foi submetido à ureteroscopia.

TABELA 2
Complicações do tratamento do cálculo do ureter lombar

	ureterolitotomia		endourologia		LEOC	
	Nº	(%)	Nº	(%)	Nº	(%)
Febre	1	(4,1)				
Drenagem de urina por 16 dias	1	(4,1)				
Deiscência	1	(4,1)				
Íleo-paralítico			1	(1,0)		
Fibrilação auricular			1	(1,0)		
Hematoma peri-renal			1	(1,0)		
Pneumotórax			1	(1,0)		
Estenose			2	(2,0)		
Perfuração			2	(2,0)		
Avulsão			2	(2,0)		
Hemorragia			3	(3,0)		
Obstrução ureteral					1	(2,2)
TOTAL	3	(12,5)	13	(13,0)	1	(2,2)

DISCUSSÃO

Até recentemente, o tratamento dos cálculos localizados no ureter lombar era restrito à cirurgia aberta ou a técnicas endourológicas[7]. O aparecimento de um método não invasivo, a L.E.O.C., causou uma mudança significativa no tratamento desses cálculos.

Os procedimentos estudados apresentaram tempos cirúrgicos semelhantes (tabela 1), comparáveis com os descritos por outros autores para procedimentos percutâneos[7,8,9] e um pouco mais longo do que o pelo grupo de Indiana para L.E.O.C.[5].

O tempo de hospitalização foi maior no grupo 2 (tabela 1).

Os pacientes do grupo 3 retornaram a suas atividades normais imediatamente após a L.E.O.C.

A maior vantagem da cirurgia aberta sobre os outros dois métodos é o alto índice de sucessos[4]. Apesar de na maioria dos estudos a ureterolitotomia apresentar 100% de sucesso[4], possui um índice de complicações de até 18%[3]. Além disso, pode ocorrer estenose do ureter em cerca de 4 a 5% dos casos[1].

Por outro lado, os procedimentos endourológicos podem atingir de 88 a 92% de sucesso no tratamento da litíase ureteral[9,10]. Entretanto, verifica-se até 17% de perfuração ureteral[6].

Estudos publicados de vários centros indicam fragmentação de 90 a 96% dos cálculos com a L.E.O.C., porém apenas 72 a 79% dos pacientes ficam livres de cálculos três meses depois da litotrícia[2,5].

Nossos resultados não são diferentes daqueles apresentados pela literatura. A ureterolitotomia via lombotomia posterior obteve o mais alto índice de bons resultados, ou seja, 100% de sucesso, com 12,5% de complicações, semelhante ao apresentado pelo grupo 2 (tabela 1). Porém, as complicações advindas dos procedimentos endourológicos foram mais sérias (tabela 2).

Os resultados com a L E.O.C. foram discretamente inferiores aos obtidos com a ureterolitotomia, contudo neste grupo houve o menor número de complicações, apenas 2,2%. Um paciente apresentava "steinstrasse" que necessitou de ureteroscopia. Além disso, a L.E.O.C. é um método ambulatorial não invasivo, que pode dispensar a anestesia, permite ao paciente reassumir prontamente suas atividades e as complicações são mínimas.

Dessa maneira, achamos que a L.E.O.C. deve ser o método de escolha no tratamento dos cálculos urinários localizados no ureter lombar.

REFERÊNCIAS BIBLIOGRÁFICAS

1. Amar, A.D., Das, S. Bulusu, N.V. – Ureteral strictures following ureterolithomy. *J. Urol.* 125: 416, 1981.
2. Cole, R.S., Shuttle Worth, E.D. – Is extracorporeal shockwave litho-

tripsy suitable treatment for lower ureteric stones? *Br. J. Urol.*, 62: 525, 1988.

3. Furlow, W.L., Bucchiere, J.J. – The surgical fate of ureteral calculi: review of the Mayo Clinic experience. *J. Urol.*, 116: 559, 1976.
4. Hudnall, C.H., Kirk J., Radwin, H.M. – The role of posterior lumbotomy in the management of surgical stone disease. *J. Urol.*, 704, 1988.
5. Lingeman, J.E., Newman, D., Mertz, J.H.O., Mosbaugh, P.G. Steele, R.E., Kahnoshi, R.J., Coury, T.A., Woods, J.R. – Extracorporeal shock wave lithotripsy: the Methodist Hospital of Indiana Experience. *J. Urol.*, 135: 1134, 1986.
6. Kramolowsky, E.U. – Ureteral perforation during ureterorenoscopy: treatment and management. *J. Urol.*, 138: 36, 1987.
7. Rodrigues Netto, N. Jr., Lemos, G.C., Claro, J.F.A., Palma, P.C.R. – Comparison between percutaneous nephrolithomy and open stone procedures. *Int. Urol. Nephrol.*, 29: 225, 1988.
8. Rodrigues Netto, N. Jr., Lemos, G.C., Claro, J.F.A. – Methodology for endoscopy treatment of ureteral calculi. *J. Urol.*, 134: 909, 1986.
9. Segura, J.W., Patterson, D.E., Leroy, A.J., Williams, H.J. Jr., Barrett, D.M. Benson, R.C., Jr., May, G.R., Bender, C.E. – Percutaneous removal of kidney stones: review of 1.000 cases. *J. Urol.*, 134, 1077, 1985.
10. Stackl, W., Marberger, M. Late sequelae of the management of ureteral calculi with the ureterorenoscope. *J. Urol.*, 136, 386, 1986.

Tratamento da hematúria incoercível com alúmen

UBIRAJARA FERREIRA, SANDRO CASSIANO ESTEVES, NELSON DE ALMEIDA, WILMAR AZAL JR., PEDRO LUIZ CORTADO, NELSON RODRIGUES NETTO JR.

RESUMO – A hematúria incoercível de origem vesical é um problema de difícil resolução terapêutica e de etiologia variada. Os recursos terapêuticos disponíveis são numerosos e já se mostraram eficazes em determinadas situações, embora freqüentemente se associem a aumento da morbi-mortalidade, particularmente quando o tratamento cirúrgico é empregado. A alternativa terapêutica mais recente para a resolução da hematúria vesical baseia-se na irrigação intravesical contínua com solução de alúmen (sulfato de alumínio). Estudou-se 13 pacientes portadores de hemorragia vesical maciça, de várias etiologias, utilizando-se como tratamento a solução de alúmen a 1%. Em 76,9% dos pacientes houve controle do sangramento em intervalo de tempo que variou de 1 a 7 dias. Verificou-se que o uso do alúmen intravesical oferece maiores vantagens sobre os outros procedimentos no controle da hemorragia vesical incoercível. O método mostrou-se eficaz, de baixo custo, com poucos efeitos colaterais, não requerendo qualquer tipo de manipulação mais agressiva. Este novo e promissor recurso terapêutico poderá transformar-se no método de eleição para o tratamento desta grave enfermidade.

(J. Bras. Urol., 15: 257, 1989)

UNITERMOS: BEXIGA, HEMATÚRIA, ALÚMEN.

INTRODUÇÃO

A hematúria maciça de origem vesical é um problema de difícil resolução clínica, cujos resultados terapêuticos constituem motivo freqüente de frustração para a equipe médica que acompanha o caso.

As etiologias são numerosas, e incluem altas doses de radiação pélvica, processos neoplásicos, infecções severas, hematúria induzida por drogas[11], etc. Vários métodos alternativos têm sido utilizados no tratamento da hematúria de origem vesical, quando o tratamento usual (remoção mecânica dos coágulos e irrigação contínua) não é suficiente para controlar o sangramento. Entre eles, incluem-se: cistectomia[5], ligadura das artérias hipogástricas[5], embolização das artérias hipogástricas[3], pressão hidrostática intravesical[7], eletrocauterização[9], utilização local ou sistêmica do ácido epsilon-aminocapróico[8], derivação urinária supravesical[1], bem como a utilização da irrigação vesical com fenol[4], formalina[12] ou nitrato de prata[8]. No entanto, a maioria dessas propostas terapêuticas são pouco toleradas pelos pacientes, pois freqüentemente associam-se a aumento da morbi-mortalidade.

Ostroff e Chenault, em 1982[10], utilizaram com sucesso, no tratamento da hematúria incoercível de origem vesical, a irrigação intravesical contínua com solução de alúmen a 1%. O objetivo do presente estudo é avaliar a eficácia deste novo e promissor recurso terapêutico no tratamento desta grave enfermidade.

PACIENTES E MÉTODOS

Treze pacientes, com idade variando de 25 a 72 anos (mediana de 58 anos), sendo 7 do sexo masculino e 6 do sexo feminino, foram submetidos à terapêutica com solução de alúmen para o tratamento da hemorragia maciça de origem vesical.

Utilizou-se uma solução estéril de sulfato de potássio e alumínio (ALÚMEN) a 1% (pH = 4,5). Procedeu-se então, a instilação intravesical contínua através de cateter com 3 vias, 22F, sem que houvesse necessidade de anestesia ou qualquer outro tipo de preparo. A duração da instilação variou de 1 a 7 dias. Previamente à utilização

Trabalho realizado na Disciplina de Urologia do Departamento de Cirurgia da Faculdade de Ciências Médicas da UNICAMP e Serviço de Urologia do Hospital Beneficência Portuguesa de São Paulo.
Aceito para publicação em novembro de 1989.

Endereço para correspondência: Disciplina de Urologia – Faculdade de Ciências Médicas – UNICAMP – Cidade Universitária Zeferino Vaz – Barão Geraldo – Campinas – SP – CEP 13033.

TABELA 1
Características dos pacientes e resultados

Paciente	Sexo	Idade	Etiologia da Hematúria	Resultados	Complicações
1	F	35	Ca de colo uterino	Controle do sangramento	Dor suprapúbica
2	F	60	Ca de bexiga	Controle do sangramento	Espasmo vesical
3	F	62	Ca de bexiga	Controle do sangramento	–
4	M	69	Ca de bexiga	Controle do sangramento	–
5	M	55	Ca de bexiga	Controle do sangramento	–
6	M	56	Ca de bexiga	Controle do sangramento	–
7	M	58	Ca bexiga	Controle do sangramento	Espasmo vesical
8	M	70	Ca de bexiga	Cistectomia	–
9	M	69	Ca de bexiga	Cistectomia	–
10	F	25	2ária a ciclofosfamida	Controle do sangramento	–
11	M	72	Ca próstata	Óbito	–
12	F	45	Cistite actínica	Controle do sangramento	–
13	F	30	Cistite hemorrágica	Controle do sangramento	–

do alúmen, recorreu-se ao tratamento usual, ou seja, remoção mecânica dos coágulos e irrigação vesical, sem que houvesse controle do sangramento.

As diversas causas de hematúria estão relacionadas na tabela 1.

RESULTADOS

A instilação intravesical com solução de alúmen a 1% foi eficaz para o controle do sangramento em 10 (76,9%) dos 13 pacientes estudados, os quais não apresentavam outros episódios de hematúria durante 1 ano de seguimento ambulatorial. Os demais não obtiveram resultados favoráveis com a utilização do alúmen intravesical. Dois deles (8 e 9, tabela 1), portadores de câncer da bexiga, mantiveram hematúria maciça após este tratamento, sendo necessária a realização de cistectomia para controle do sangramento. O terceiro paciente (11, tabela 1) era portador de câncer da próstata com invasão vesical. Após insucesso com a instilação de alúmen intravesical, tentou-se a irrigação vesical com formalina, sem obtenção de resultado favorável. Assim, o óbito foi inevitável, pois a doença de base delibitou de tal maneira seu estado clínico, sendo impossível submetê-lo a qualquer procedimento cirúrgico.

No grupo de pacientes que obteve resposta favorável ao tratamento com alúmen, poucos efeitos colaterais foram observados. Dor suprapúbica e espasmo vesical ocorreram em 3 pacientes, sintomas que desapareceram com o uso de antiespasmódicos comuns, não havendo necessidade da interrupção do tratamento.

DISCUSSÃO

Várias modalidades de tratamento têm sido sugeridas para a resolução da hematúria incoercível de origem vesical. Sendo este um problema de difícil resolução terapêutica, muitos clínicos, frente a hematúrias maciças, optam pelo tratamento cirúrgico. Apesar desta terapêutica ser eficaz para o controle do sangramento, associa-se a elevado índice de morbi-mortalidade.

Outros autores, mais recentemente, descreveram o uso da solução de formalina para o controle de hemorragia vesical maciça[2, 12]. A partir daí, vários estudos foram realizados com o intuito de avaliar a eficácia deste método, os quais apresentaram resultados controversos, tanto no que se refere à eficácia do método, quanto aos efeitos adversos apresentados pelos pacientes submetidos a esta terapêutica[12].

A alternativa terapêutica para a resolução da hematúria vesical foi introduzida por Ostroff e Chenault, em 1982[10]. Estes autores utilizaram uma solução de sulfato de alumínio a 1% para irrigação vesical, em 6 pacientes portadores de hemorragia vesical de várias etiologias, obtendo excelentes resultados, ou seja, controle do sangramento em todos os pacientes tratados. Além do método ser de fácil execução, não há necessidade de qualquer manipulação além do cateterismo vesical, tampouco bloqueio anestésico geral ou regional. Neste mesmo estudo, não foram descritos efeitos colaterais, como a elevação da uréia ou creatinina plasmática, ou reações febris e alérgicas ao uso do alúmen.

O alúmen (sulfato de potássio e alumínio ou sulfato de amônio e alumínio) é classificado, farmacologicamente, como uma substância adstringente de fácil solubilidade em água ou glicerina[6]. Essa substância parece atuar promovendo a precipitação de proteínas do urotélio, levando à diminuição da permeabilidade celular. O alúmen atua exclusivamente na superfície celular e espaços intersticiais. A permeabilidade celular é reduzida, porém as células mantêm-se viáveis. A ação adstringente é acompanhada de retração da superfície endotelial. A substância de sustentação do endotélio capilar fica enrijecida e, assim, os movimentos transcapilares patológicos de proteínas plasmáticas são inibidos, com conseqüente redução do edema, inflamação e exsudação. Além disso, não ocorre absorção sistêmica do alúmen após a instilação vesical. O refluxo vésico-ureteral não constitui contra-indicação para o uso do produto, pois este não causa lesão urotelial.

A instilação com solução de alúmen tem numerosas vantagens sobre os recursos terapêuticos anteriormente descritos. O alúmen é menos tóxico que a formalina e, além disso, a técnica de uso desta última requer anestesia geral ou regional, em paciente que não é, freqüentemente, bom candidato para recebê-las. Além do mais, há controvérsias na literatura sobre a concentração adequada da formalina a ser utilizada para irrigação vesical[12].

O uso do fenol com glicerina também tem mostrado bons resultados no tratamento da hemorragia vesical maciça. Entretanto, essa técnica requer anestesia, além do fato do fenol ser extremamente tóxico aos tecidos, devendo-se, portanto, evitar lesões às estruturas sadias circunjacentes[4, 13, 14]. A solução de alúmen a 1% não apresenta problemas de toxicidade.

A pressão hidrostática intravesical também tem sido utilizada para o tratamento da hematúria vesical[7]. A hemostasia é obtida de forma análoga ao tubo de Sengstaken-Blakemore, utilizado para o controle da hemorragia secundária a varizes de esôfago. O inconveniente desta técnica, além da necessidade de anestesia local ou regional, é a possibilidade de ocorrer necrose vesical devido às altas pressões hidrostáticas empregadas, além de lesão do músculo detrusor.

No presente estudo, obteve-se sucesso em 76,9% dos pacientes tratados com instilação intravesical de solução de alúmen a 1%, para contenção da hemorragia maciça de origem vesical. Foram observados efeitos colaterais de pequena monta, em apenas 3 pacientes, os quais foram resolvidos com a administração de antiespasmódicos comuns, não obrigando a interrupção do tratamento.

Dos três pacientes que não obtiveram evolução clínica favorável, um deles foi a óbito, devido ao agravamento do estado clínico induzido pela doença de base, a qual impossibilitava a utilização de recursos terapêuticos mais agressivos. Os outros dois foram submetidos à cistectomia, medida esta que possibilitou o controle do sangramento.

Concluindo, o uso do alúmen intravesical oferece maiores vantagens sobre os outros procedimentos utilizados para o tratamento da hematúria vesical incoercível. O método é eficaz, de baixo custo, com poucos efeitos colaterais, e não requer anestesia, cirúrgica, procedimentos radiológicos elaborados, ou qualquer tipo de manipulação mais agressiva.

Assim sendo, a irrigação vesical com alúmen poderá se transformar no método de eleição para o tratamento da hematúria maciça, devendo representar a primeira opção a ser utilizada.

SUMMARY

Massive hematuria of vesical origin is a problem of difficult therapeutic resolution which has many ethiologies. There are many available therapeutic means which have proven to be efficient in determinated situations. However, they are frequently associated with an increase of morbidity and mortality, particularly when surgical treatment is utilized. The most recent alternate treatment for the resolution of vesical hematuria is based on continuous intravesical irrigation with alum solution (aluminium sulfate). Thirteen patients with severe vesical hemorrhage, with varied ethiologies, were studied after undergoing treatment with 1% alum solution. In 76,9% of the patients the bleeding was controlled within 1 to 7 days. It was verified that the use of intravesical alum offers great advantage over other procedures in the control of massive vesical hemorrhage. The method has proven to be efficient, low cost, with few side effects and does not require any other type of more agressive manipulation. This new and promissing therapeutic option could be the method of choise when dealing with this important aliment.

KEY WORDS: BLADDER, HEMATURIA, ALUM.

REFERÊNCIAS BIBLIOGRÁFICAS

1. Berkson, B. M.; Lome, L. G. and Shapiro, I.: Severe cystitis induced by cyclophosphamide. Role of surgical management. *JAMA*, 225: 605, 1973.
2. Brown, R. B.: A method of management of inoperable carcinoma of the bladder. *Med. J. Aust.*, 1: 23, 1969.
3. Carmigiani, G.; Belgrano, E.; Pupo, P.; Cichero, A.; Giuliani, L.: Transcatheter embolization of the hypogastric arteries in cases of bladder hemorrhage from advanced pelvic cancer: follow-up in 9 cases. *J. Urol.*, 124: 1196, 1980.

4. Duckett, J. W., Jr.; Peters, P. C. and Donaldson, M. H.: Severe cyclophosphamide hemorrhagic cystitis controlled with phenol. *J. Ped. Sur.*, 8: 55, 1973.

5. Goldstein, A. G.; D'Escrivan, J. C. and Allen, S. D.: Hemorrhagic radiation cystitis. *Brit. J. Urol.*, 40: 475, 1968.

6. Gosselin, R. E.; Hodge, H. C.; Smith, R. P. and Gleason, M. N.: Clinical Toxicology of Commercial Products. Acute poisoning. *Toxicity information about selected ingredients,* 4th. edition. Baltimore. The Williams & Wilkins Co., 1976 p. 89.

7. Holstein, P.; Jacobsen, K.; Pedersen, J. F. and Sorensen, J. S.: Intravesical hydrostatic pressure treatment: new method for control of bleeding from the bladder mucosa. *J. Urol.*, 109: 234, 1973.

8. Kumar, A. P. M.; Wrenn, E. L., Jr.; Jayalakshmamma, B.; Conrad, L.; Quinn, P. and Cox, C.: Silver nitrate irrigation to control of bladder hemorrhage in children receiving cancer therapy. *J. Urol.*, 116: 85, 1976.

9. Lapides, J.: Treatment of delayed intractable hemorrhagic cystitis following radiation or chemotherapy. *J. Urol.*, 104: 707, 1970.

10. Ostroff, E. B.; Chenault, O. W., Jr.: Alum irrigation for the control of massive bladder hemorrhage. *J. Urol.*, 128: 929, 1982.

11. Palma, P. C. R.; Villaça, C. K., Rodrigues Netto, N, Jr.: N-acetylcysteine in the prevention of cyclophosphamide induced hemorrhagic cystitis. *Int. Surg.*, 71: 36, 1986.

12. Shah, B. C. and Albert, D. J.: Intravesical instillation of formalin for the management of intractable hematuria. *J. Urol.*, 110: 519, 1973.

13. Susan, L. P. and Marsh, R. J.: Phenolization of bladder in treatment of massive intractable hematuria. *Urology*, 5: 119, 1975.

14. Vermooten, V.; Peters, P. C. and Johanson, D. E.: Treatment of papillomatosis of the bladder with phenol and glycerin: a clinical and laboratory study. *J. Urol.*, 99: 588, 1968.

Complicação incomum da prostatectomia radical retropúbica

(J. Bras. Urol., 15: 261, 1989)

APRESENTAÇÃO DO CASO

DR. JOAQUIM DE ALMEIDA CLARO
(Assistente da Disciplina de Urologia, Unicamp)

Paciente de 58 anos, branco, submetido à prostatectomia radical retropúbica por adenocarcinoma da próstata, Gleason 4:3, estádio B1. O paciente evoluiu normalmente, recebendo alta hospitalar no 7º dia pós-operatório. Quarenta dias após a cirurgia o paciente começou a apresentar vômitos incoercíveis e dor forte no hipocôndrio e flanco direitos. A micção mantinha-se normal, com urina clara. Ao exame físico o paciente apresentava-se taquipnéico e agitado, com presença de grande massa, de consistência cística, no hipocôndrio direito. O hemograma, sódio, potássio, uréia e creatinina eram normais.

Como o paciente não apresentava alteração cardiocirculatória e o hemograma mantivesse níveis normais foi descartada a hipótese de hemorragia com grande coleção sangüínea retroperitoneal.

A característica cística da massa poderia sugerir que a coleção fosse causada ou por extravasamento de linfa, devido à linfadenectomia, ou urina. Mais raramente admitiu-se a possibilidade de haver perfuração duodenal, conseqüente à úlcera péptica; hipótese lembrada devido aos vômitos intensos e ao passado ulceroso do paciente.

O ultra-som abdominal revelou coleção líquida de aproximadamente 2.500 ml, estendendo-se desde a região sub-hepática até a fossa ilíaca direita, rechaçando medialmente o rim direito e sem dilatação pielo-calicial. A dúvida persistia quanto à origem dessa coleção.

O próximo passo consistiu na punção retroperitoneal, guiada pelo ultra-som, com drenagem de 2.300 ml de urina com numerosos grumos. Um cateter de Foley 16F foi deixado drenando o retroperitônio. O exame bacterioscópico da urina drenada mostrou numerosos fungos. O paciente começou a receber, então, 2g/dia de ceftriaxona e 15 mg de anfotericina B.

Duas hipóteses poderiam explicar a presença dessa coleção de urina no retroperitônio. A primeira seria uma deiscência total ou parcial da anastomose uretro-vesical e ampla infiltração de urina pelo espaço retroperitoneal. Como o paciente apresentava micção normal, essa deiscência deveria ser apenas parcial. A segunda hipótese era de rotura espontânea da via urinária superior, secundária a uma obstrução ureteral, de etiologia ainda não definida.

O cateter de Foley, retroperitonealmente locado, drenava 1200 ml/24 hs, e a micção por via uretral mantinha-se em 1300 ml/24 hs. Essas drenagens apoiavam a hipótese de rotura do trato urinário superior, pois o rim direito estava aparentemente derivado, sendo que a urina desse rim sairia pelo Foley retroperitoneal. A urografia excretora revelou excreção bilateral do contraste, com extravasamento de contraste ao nível do ureter superior direito, aproximadamente a 5 cm da junção pielo-ureteral, sem demonstração do ureter médio e inferior (Figura 1). A bexiga apresentava várias falhas de enchimento e contornos bastante irregulares, situadas na parede lateral direita e trígono (Figura 2). O estado geral do paciente melhorou com a introdução dos medicamentos citados, permitindo cuidadosa investigação diagnóstica. A cultura da urina drenada do retroperitônio confirmou a presença de "*Candida sp*". A cistoscopia revelou várias massas vegetantes, amolecidas, esbranquiçadas, lembrando algodão, corres-

Fig. 1 – Urografia excretora demonstrando extravasamento de contraste pelo ureter direito.

Fig. 2 – Uretrocistografia retrógrada revelando "falhas de enchimento na bexiga".

Fig. 3 – Fistulografia demonstrando a comunicação da loja retroperitoneal com o ureter direito.

pondendo a bolos de fungos, que recobriam completamente a mucosa vesical. Não foi possível visualizar os meatos ureterais. A fistulografia, sob anestesia peridural, revelou comunicação da loja retroperitoneal com o ureter superior e pelve renal direita (Figura 3). A seguir, estabelecido o diagnóstico de certeza de rotura espontânea da via urinária superior, causada por obstrução ureteral por bolo de fungos, o paciente foi submetido à nefrostomia percutânea e colocação de cateter duplo "J". Imediatamente cessou a drenagem pelo cateter retroperitoneal o qual foi retirado no 1º dia pós-operatório. Após 7 dias de tratamento específico obteve-se a esterilização da urina e o paciente recebeu alta no 3º dia pós-operatório. A evolução foi normal e o cateter duplo "J" foi retirado oito semanas depois.

COMENTÁRIO

As complicações da prostatectomia radical retropúbica podem ser decorrentes da linfadenectomia e da prostatectomia radical, podendo ser divididas em precoces e tardias.

A incidência de complicações não difere de acordo com a idade do paciente[1,3,4], podendo a incidência variar de 20 a 34%[3]. A infecção é a complicação mais freqüente e, geralmente, não tem repercussão grave. Outras complicações precoces comuns são a trombose venosa profunda e a embolia pulmonar, que podem ocorrer entre 3 e 12% e entre 2 a 5% dos casos, respectivamente[2]. A deiscência da anastomose uretrovesical é rara, podendo causar a incontinência urinária permanente. A linfocele ocorre em cerca de 10% dos casos.[2,7].

A impotência sexual é a complicação tardia mais freqüente, ocorrendo em até 25% dos casos, mesmo com a preservação do plexo nervoso[6]. A estenose do colo vesical pode ocorrer entre 3 e 12%[5]. A mais terrível complicação tardia, a incontinência urinária, felizmente é rara ocorrendo em até 4% dos casos[5].

DISCUSSÃO

NELSON RODRIGUES NETTO JR.
Professor Titular de Urologia – Unicamp

Os senhores perceberam a dificuldade de se chegar ao diagnóstico neste caso. Na verdade, apesar de se tratar de um paciente submetido à prostatectomia radical retropúbica, a complicação não é específica à cirurgia e nem à enfermidade primária. Esse tipo de complicação pode ocorrer em qualquer doente, com qualquer doença e tratado por qualquer tipo de cirurgia. No entanto, existem fatores de risco, ou seja, situações em que o paciente está mais sujeito a esse tipo de problema. Doentes imunodeprimidos, por exemplo nos transplantados, pacientes diabéticos ou na associação das duas situações, a possibilidade de se desenvolver infecção por fungos deve ser lembrada.

Quanto às condutas urológicas tomadas, os Srs. podem verificar a pluralidade de intervenções. Como o pa-

ciente teve alta em boas condições e só 40 dias após apresentou, de modo súbito e intenso, sintomas de vômitos e desidratação moderada, a primeira hipótese foi de úlcera duodenal perfurada e tamponada que foi logo descartada pela própria história e exame do doente.

A palpação de grande massa cística exigia um diagnóstico e a urografia e ultra-sonografia contribuíram muito. A dúvida existente era como essa coleção havia sido formada, porém, não havia discordância da necessidade em tratar a coleção. A hipótese de tratar-se de linfocele não pareceu razoável. Não se verificou linforréia durante a fase de drenagem perivesical e, principalmente, a disposição da tumoração era alta, hipocôndrio e região lombar, estando pouco acometida a fossa ilíaca direita.

A punção percutânea guiada pelo ultra-som é, ao nosso ver, a conduta mais prudente e a que em geral se recomenda na drenagem de coleções peri-renais. No caso, o grande volume dessa massa não exigiria, obrigatoriamente, o concurso do ultra-som, haja visto que a urografia excretora mostrou o rechaço medial do rim direito e das alças intestinais.

Novamente a causa primária mantem-se questionável. Haveria alguma deiscência da anastomose uretro-vesical com drenagem da urina para o retroperitônio?

Clinicamente, nada permitia admitir essa hipótese. No momento havia necessidade em reconhecer-se as condições no ureter direito e, inclusive, talvez até tratar algum tipo de lesão por ventura encontrada. A pielografia ascendente seria a primeira opção. A cistoscopia confirmou a normalidade da anastomose uretro-vesical, entretanto, não se conseguiu identificar os meatos ureterais, pela grande quantidade de material inflamatório existente na bexiga. Como por via retrógrada não era possível, o acesso anterógrado percutâneo estava indicado.

Nessa ocasião, aproveitamos para injetar contraste pela sonda Foley locada no retroperitônio e, portanto, realizar uma fistulografia. Esse exame confirmou a existência de lesão ao nível de 1/3 superior do ureter, o contraste injetado caminhava pelo ureter até junto à bexiga, porém, não ultrapassava essa região.

Discutiu-se a possibilidade de haver sido ligado o ureter durante a cirurgia. Entretanto, essa hipótese foi imediatamente descartada visto que o paciente não apresentou febre ou dor no hipocôndrio e região lombar direita durante os 40 dias de pós-operatório. O diagnóstico de obstrução por bolos de fungos se impunha tanto pela cultura da urina como pelo aspecto endoscópico da bexiga.

A nefrostomia percutânea e passagem do fio guia pelo ureter até a bexiga confirmou a hipótese. Nesse momento, o fio guia desobstruiu a via excretora e o contraste fluiu facilmente para a bexiga.

A colocação do cateter duplo J serviu para drenar o rim, cicatrizar a lesão existente no ureter e retirar no dia seguinte a sonda de nefrostomia.

Dessa maneira, os Srs. verificam a nossa afirmação inicial de que tratava-se de uma complicação não específica à prostatectomia radical retropúbica realizada por adenocarcinoma da próstata e sim, podendo ocorrer em qualquer outro procedimento cirúrgico de porte equivalente.

O caso apresentado fornece muitos ensinamentos, porém, desejo salientar pelo menos um. Na formação do urologista é necessário que receba treinamento endourológico. Apesar de atualmente haver sido reduzido o número de intervenções endourológicas no tratamento da litíase urinária em razão do advento da litotrícia extracorpórea por ondas de choque, a endourologia continua tendo inúmeras outras indicações. No caso discutido, sem dúvida, prestou excelente contribuição no diagnóstico e permitiu o tratamento menos agressivo e eficiente.

REFERÊNCIAS BIBLIOGRÁFICAS

1. Middleton, A. W., Jr.: Radical Prostatectomy for carcinoma in men more than 69 years-old. *J. Urol.*, 138: 1185, 1987.
2. Ojeda, L., Sharifi, R., Lee, K., Guinan, P.: Lymphocele formation after extraperitoneal pelvic Lymphadenectomy: Possible predisposing factors. *J. Urol.*, 136: 616, 1986.
3. Peters, P. C. Complications of radical prostatectomy and lymphadenectomy. *Urol. Clin. N. Amer.* 15: 219, 1988.
4. Smith, J. A.; Jr.: patient selection for radical prostatectomy. *Urology*, 33: 17, 1989.
5. Walsh, P. C.: Radical Retropubic Prostatectomy. In: Walsh, P. C., Gottes, R.E., Perlmutter, A.D., Stamey, T.A., Campbell's Urology. W.B. Saunders Co. 1986. p 2772.
6. Walsh, P. C., Mostwin, J. L.: Radical prostatectomy and cystoprostatectomy with preservation of potency: Results utilizing a new nerve sparing technique. *Br. J. Urol.*, 56: 694, 1984.
7. Zincke, H., UTZ, D. C., Taylor, W. F.: Bilateral pelvic lymphadenectomy and radical prostatectomy for clinical stage prostatic cancer: Role of adjunt treatment for radical cancer. Role of adjunt treatment for residual cancer in disease progression. *J. Urol.*, 135: 1199, 1986.

Fibrose pélvica - uma variante de fibrose retroperitoneal

AUGUSTO R. DO PRADO, JOSÉ SALLA, MARIANO BARCELOS FILHO, PAULO RICARDO R. SITYA

RESUMO – Os autores relatam um caso de ureterohidronefrose causada por processo fibrótico do tecido conjuntivo localizado abaixo dos vasos ilíacos, comprometendo o ureter pélvico esquerdo e tratado por reimplante ureteral usando retalho de bexiga (Boari). Os autores acreditam tratar-se de uma variante de fibrose retroperitoneal. *(J. Bras. Urol., 15: 264, 1989)*

UNITERMOS: FIBROSE RETROPERITONEAL, HIDRONEFROSE, TUMORES RETROPERITONEAIS

INTRODUÇÃO

A fibrose retroperitoneal é uma entidade hoje bem definida[2], caracterizada por processo inflamatório crônico, que compromete o tecido conjuntivo retroperitoneal, predominantemente ao nível das últimas vértebras lombares[1,4]. Esta reação fibrótica costuma englobar os órgãos contidos no retroperitônio, especialmente o(s) ureter e(s) e às vezes a veia cava e aorta[5]. Comprometimento direto da parede do ureter é infreqüente[2]. Etiologicamente[1,3,5] pode estar relacionada com a presença de neoplasias malignas (Hodgkin), câncer de mama, do cólon, etc., com o uso de certas drogas (metisergida, metildopa, beta-bloqueadores, hidralazina, etc.), onde seria uma resposta tecidual a um hapteno químico, ou com a presença de aneurisma da aorta; porém, a grande maioria dos casos é idiopática. Os sintomas podem ser inespecíficos (dor lombosacra, mal-estar, anorexia, perda de peso, etc.) ou relacionados com obstrução ureteral (dor lombar ou uremia nos casos de envolvimento bilateral)[1,5]. A suspeita de fibrose retroperitoneal deve ser considerada quando na urografia excretora e/ou pielografia ascendente verificar-se a presença de desvio medial do ureter e diminuição da sua luz ao nível da placa fibrótica, com dilatação à montante[1]. No diagnóstico diferencial devem ser incluídos tumores retroperitoneais[5] e tumores primários do ureter[3]. No presente trabalho relata-se um caso atípico de fibrose retroperitoneal localizada, comprometendo tecido conjuntivo extraperitoneal pélvico.

Trabalho realizado no Serviço de Urologia e de Cirurgia Geral do Hospital Universitário de Santa Maria. Aceito para publicação em julho/89.

Endereço para correspondência: Augusto R. do Prado – Rua Duque de Caxias, 1668/301 – Santa Maria - RS – CEP: 97100

RELATO DO CASO

Mulher de 43 anos de idade foi internada no Hospital Universitário de Santa Maria – RS com o diagnóstico de tumor retroperitoneal. Queixava-se de dor na fossa ilíaca esquerda irradiada para o membro inferior esquerdo que aliviava com repouso e uso de analgésicos. Laparotomia há 2 semanas para tratamento de "cisto de ovário" (sic), ocasião em que não foi encontrada nenhuma patologia ovariana e foi dado o diagnóstico de massa retroperitoneal. À internação, o exame físico revelava edema de membro inferior esquerdo, a ultra-sonografia não confirmou o diagnóstico de massa, mas mostrou hidronefrose esquerda com parênquima renal de boa espessura. (Fig. 1) A urografia revelou exclusão renal esquerda e a pielografia ascendente mostrou estreitamento importante da luz ureteral abaixo dos vasos ilíacos e dilatação à montante, sem desvio medial do ureter lombar (Fig. 2) À exploração cirúrgica, constatou-se zona de fibrose apenas no lado esquerdo da pelve menor, englobando o ureter e os vasos ilíacos deste lado; o retroperitônio acima estava livre de fibrose. No sentido de evitar a zona de fibrose foi realizado reimplante ureteral esquerdo após confecção de retalho vesical (Boari). O exame histopatológico do tecido comprometido e da porção excisada do ureter re-

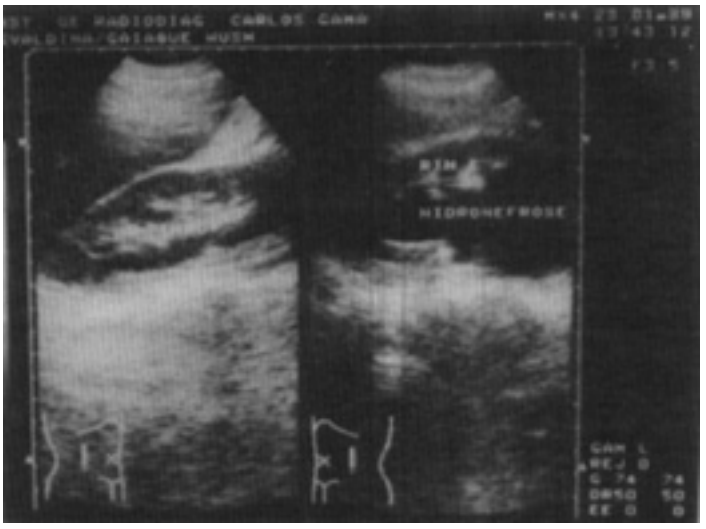

Fig. 1 – Ultra-sonografia revelando dilatação renal esquerda com parênquima preservado.

Fig. 3 – Urografia pós-reimplante ureteral pela técnica de Boari com recuperação funcional do rim esquerdo.

Fig. 2 – Pielografia ascendente. Estreitamento do ureter pélvico. Dilatação à montante. Ausência de desvio medial do ureter lombar.

velou apenas reação fibrótica. A evolução pós-operatória foi sem intercorrências e a urografia de controle 30 dias após mostrou recuperação funcional do rim (Fig. 3). O edema do membro inferior esquerdo regrediu com terapêutica anticoagulante.

DISCUSSÃO

Eventualmente torna-se difícil distinguir a placa fibrosa de uma neoplasia, mesmo durante a laparotomia, estando, por este motivo, sempre indicada a realização de biópsia do tecido comprometido[4,5]. Este fato ficou evidente no presente caso, no qual o primeiro cirurgião a tratar a paciente, provavelmente baseado apenas em exame ginecológico clínico, submeteu-a à exploração cirúrgica com a suspeita errônea de tumor anexial. Durante o ato operatório não foi confirmada a presença de "massa" extraperitoneal, quer à ultra-sonografia posterior. O edema de membro inferior esquerdo é justificado pela compressão da veia ilíaca ipsilateral.

O presente caso é singular pela pequena extensão e topografia não habitual da placa fibrótica abaixo dos vasos ilíacos sem envolvimento do tecido retroperitoneal acima, não determinando o clássico achado radiológico de desvio medial do ureter.

SUMMARY

It's reported a case of left ureterohydronephrosis due to fibrotic process bellow the iliac vessels, compromising the left pelvic ureter, treated successfully by ureteral reimplantation, using a bladder flap (Boari).

The author intend to include this case as a variation of the classical retroperitoneal fibrosis.

REFERÊNCIAS BIBLIOGRÁFICAS

1. Kogan, B. A. – Disorders of the Ureter & Ureteropelvic junction. In: Tanagho, E. M. e McAninch, J. W.: *Smith's General Urology, Norwalk, Appleton & Lange*, 1988, P. 538.
2. Lepor, H. e Walsh, P. C. – Idiopathic Retroperitoneal Fibrosis. *J. Urol.*, 122:1, 1979.
3. Ormond, J. K. – Idiopathic retroperitoneal fibrosis: A discosion of the etiology. *J. Urol.* 94: 385, 1972.
4. Peters. P, – Retroperitoneal Fibrosis In: Glenn, J. F.: *Urologic Surgery. Hagerstown, Harper & Row*. 1975, p 869.
5. Schumacher, Jr., H. R. – Multifocal fibrosclerosis. In: Wyngaarden, J. B. e Smith, L. H: *Cecil Textbook of Medicine*, Philadelphia, W. B. Saunders, 1985, p. 1963.

COMENTÁRIO EDITORIAL

Para elucidação diagnóstica de casos como o presente, é útil o método propedêutico laparoscópico (quando à disposição), pois permite eventual tratamento conservador como o emprego do cateter "duplo J".

Outra característica importante no diagnóstico de fibrose retroperitoneal é a passagem de cateter livre, porque tratando-se de obstrução extrínseca, a luz ureteral sempre está íntegra.

Quanto ao tratamento cirúrgico, a retirada da fibrose que envolve o ureter (camada como de cebola) geralmente o liberta satisfatoriamente, seguindo-se ou não de proteção com peritônio ou outro expediente. No caso presente, foi utilizado procedimento de reimplante com retalho vesical (técnica de Boari). Eventual mobilização da bexiga tipo "hitch psoas" também é factível quando o tratamento conservador for impossível.

MILTON BORRELLI

Tumor metastático do epidídimo

GUY VALLANCIEN, LUIZ OTÁVIO TÔRRES, ANDERSON MOISÉS AYUPE,
PEDRO RIVERA, BRUNO VEILLON, JEAN MARIE BRISSET

RESUMO – Os autores apresentam um caso de metástase epididimária de câncer gástrico, 11 meses após a exérese do tumor primário. Na literatura são encontrados apenas 5 casos similares. *(J. Bras. Urol., 15: 267, 1989)*

UNITERMOS: EPIDIDIMITE, METÁSTASE EPIDIDIMÁRIA, CÂNCER GÁSTRICO

INTRODUÇÃO

O epidídimo é mais frequentemente acometido por afecções inflamatórias. Os tumores primários do epidídimo são extraordinariamente raros, assim como suas metástases. Apresentamos aqui um caso de tumor gástrico com metástase epididimária.

DESCRIÇÃO DO CASO

FG (884705), 61 anos, foi visto no ambulatório do "CMC de la Porte de Choisy" em outubro de 1988. Ele se queixava de aumento progressivo do volume escrotal bilateralmente, sobretudo à esquerda, de evolução há 5 meses. Apresentava-se com diagnóstico anterior de epididimite crônica. Trazia Rx de tórax, ecografia abdominal e urografia excretora normais. Tinha também sido submetido à ecografia testicular que mostrou epididimite bilateral associada a uma pequena hidrocele.

No dia 14 de novembro, o paciente foi submetido à biópsia epididimária esquerda, cujo anátomo-patológico mostrou metástase epididimária de carcinoma gástrico de células endócrinas.

Procedeu-se então a orquiepididimectomia bilateral, cujo estudo histológico confirmou a etiologia metastática de tumor gástrico maligno, endócrino, misto, carcinóide, adenocarcinomatoso. O parênquima testicular estava preservado.

Este paciente havia sido gastrectomizado em dezembro de 1987 em razão de um carcinoma gástrico de células endócrinas pouco diferenciado, com alguns sítios de adenocarcinoma. Dois gânglios linfáticos estavam invadidos, no meio de 25 gânglios dissecados ao lado da pequena curvatura. O esôfago e duodeno não pareciam estar invadidos. O estudo do paciente não mostrou nenhuma outra metástase. O paciente teve alta do hospital sob terapêutica androgênica.

DISCUSSÃO

Os tumores metastáticos do epidídimo são bastante raros e na literatura são encontrados apenas 5 casos descritos de metástase epididimária de tumor gástrico[3,4,5].

As vias de disseminação do tumor podem ser:

1) Por extensão venosa retrógrada ou por embolismo:

Willis[6] acredita que se o tumor invade a veia espermática, o epidídimo pode ser embolizado por via retrógrada. Batson[1] acredita que a embolização pode também se produzir pelas veias vertebrais.

2) Por extensão linfática retrógrada:

Também existe a possibilidade de invasão epididimária por via linfática retrógrada quando se encontra um estado de obstrução do sistema linfático[2].

3) Por via arterial:

É excepcional, após embolismo arterial.

Deve-se realçar que, no caso descrito, a única manifestação metastática apresentada pelo paciente foi a inva-

Trabalho realizado no Centre Medico-Chirurgical de la Porte de Choisy, Paris, França. Aceito para publicação em agosto/89.

Endereço para correspondência: Dr. Luiz Otávio Tôrres – Rua Ceará 567 – 3º andar – CEP. 30.150 – Belo Horizonte – MG

são epididimária bilateral, 11 meses após a gastrectomia total.

SUMMARY

The authors present a case of metastases in the epididymis from a primary gastric cancer, 11 months after total gastrectomy. There are only 5 similar cases reported in the literature.

KEY WORDS: EPIDIDIMITIS, METASTASES, GASTRIC CANCER

REFERÊNCIAS BIBLIOGRÁFICAS

1. Batson O.V. – The function of vertebral veins and their role in spread os metastasis. *Ann. Surg. 112:* 138, 1940
2. Boyd H.L. – Metastatic carcinoma of the penis secondary to carcinoma of the rectum. *J. Urol.*, 71: 82, 1954
3. Florentin P .; Chardot C.; Parache R.M. – Métastase testiculaire d'un épitélioma gastrique? *Ann. Anathomo. Pathol.* 1966; 11: 315
4. Olesen J.; Spaun, E.; Wiggers, P.; Scand, J. – *J. Urol. Nephrol.* 20: 71; 1986
5. Wachtel, L. and Mehan D.J. – Metastatic tumors of the epididymis. *J. Urol.* 103: 624, 1970.

Síndrome da manipulação uretral: complicação de manobras transuretrais

NELSON RODRIGUES NETTO JR., JOAQUIM DE ALMEIDA CLARO

RESUMO – A síndrome da manipulação uretral é uma complicação rara, que teoricamente pode ocorrer após qualquer procedimento transuretral. Essa síndrome determina curvatura ventral do pênis, por fibrose do corpo esponjoso, podendo comprometer a atividade sexual por dificultar a penetração vaginal. Dada a alta incidência de instrumentação transuretral, quer diagnóstica quer terapêutica, essa complicação deve ser lembrada. *(J. Bras. Urol., 15: 269, 1989)*

UNITERMOS: URETRA, CIRURGIA TRANSURETRAL, DISFUNÇÃO SEXUAL.

INTRODUÇÃO

A síndrome da manipulação uretral (S.M.U.) foi descrita em 1984, como uma fibrose do corpo esponjoso conseqüente à manipulação uretral, após procedimentos transuretrais[4]. Essa fibrose resulta num desvio ventral do pênis em ereção. Embora rara a S.M.U. assume papel muito importante quando se desenvolve em homens sexualmente ativos, levando à disfunção sexual.

Todo procedimento transuretral causa inflamação da uretra, geralmente sem repercussão e que evolui sem seqüelas[5,8]. Contudo, num pequeno número de casos, desenvolve-se um desvio ventral e dor durante a ereção, podendo causar dificuldade na penetração vaginal[5,8]. Como a uretra é a principal via utilizada em procedimentos diagnósticos e terapêuticos do trato urinário, a S.M.U deve ser do conhecimento do urologista.

RELATO DO CASO

Paciente branco, de 74 anos, submetido há 2 anos à ressecção transuretral da próstata por hiperplasia nodular. No pós-operatório foi mantido um cateter Foley 22 F, durante 3 dias e o paciente recebeu cefalosporina como antibioticoterapia profilática. Oito meses após a ressecção da próstata, o paciente começou a perceber desvio ventral do pênis, que foi se acentuando progressivamente. Atualmente refere discreta disúria e polaciúria, sendo a queixa principal o desvio acentuado do pênis.

No exame físico não foi palpada nenhuma placa nem fibrose periuretral. O paciente foi então submetido à ereção artificial, induzida por injeção de 30 mg de papaverina diretamente no corpo cavernoso, confirmando o desvio ventral do pênis. A uretrocistografia apresenta irregularidades e diminuição do calibre da uretra bulbar (figura 1).

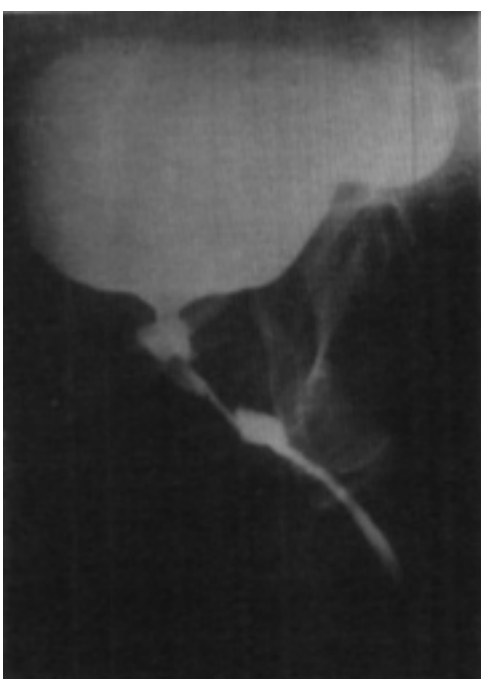

Fig. 1 – Uretrocistografia mostrando irregularidade e diminuição do calibre da uretra bulbar.

Trabalho realizado no Serviço de Urologia do Hospital Beneficiência Portuguesa de São Paulo. Aceito para publicação em Outubro/89.

Endereço para correspondência: Rua Augusta, 2347 – 3º – CEP 01413 – São Paulo – SP – Fone: (011) 282-6030

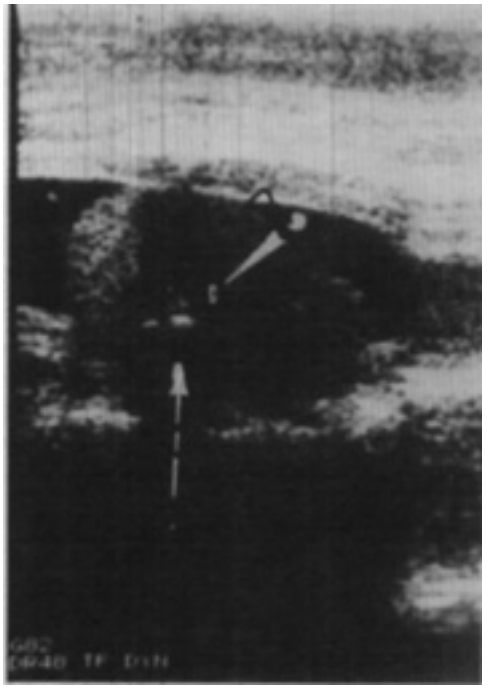

Fig. 2 – Ultra-sonografia mostrando a calcificação da região ventral do corpo esponjoso.

A ultra-sonografia peniana revelou a existência de fibrose na região ventral do corpo esponjoso (figura 2).

Em razão da idade e por não ter mais atividade sexual, o paciente decidiu não se submeter à cirurgia para correção da curvatura peniana.

DISCUSSÃO

Embora pouco freqüente, a síndrome da manipulação uretral é uma complicação que teoricamente pode ocorrer após qualquer procedimento transuretral[8]. De acordo com a intensidade pode ter importância grande, como nos casos em que ocorre desvio peniano em pacientes sexualmente ativos. Como sempre há uma resposta inflamatória; em alguns casos, a lesão da mucosa uretral pode causar fibrose e estender-se profundamente até o corpo esponjoso. Se este processo ocorrer na uretra peniana, a face ventral do pênis não irá distender-se completamente durante a ereção, resultando numa curvatura ventral. A S.M.U parece ser mais freqüente após a uretrotomia interna, em casos de estreitamento muito importante, nos quais é necessária a incisão profunda da uretra e dos corpos esponjosos[8].

No caso relatado, a fibrose periuretral surgiu após a ressecção transuretral da próstata. A fibrose nesses casos pode ser devida ao trauma decorrente da manipulação da uretra ou à reação tecidual ao cateter de Foley [6,7], utilizado por 3 dias. Os sintomas mais precoces da inflamação da uretra são dor durante a ereção, desvio ventral do pênis e perda da tumescência da glande[4,7]. Geralmente, esses sintomas desaparecem espontaneamente,sem deixar seqüelas.

É importante diferenciar a síndrome da manipulação uretral da estenose da uretra com fibrose periuretral. Na estenose da uretra os sintomas obstrutivos predominam e a fluxometria, cistoscopia e uretrocistografia devem firmar o diagnóstico. Na S.M.U., o desvio ventral e disfunção sexual são a queixa principal. Nesses casos, deve-se realizar uma ereção artificial para a avaliação do desvio[8] e ultra-sonografia peniana. Este exame, utilizado da mesma forma que na doença de Peyrone[1,2,3], pode avaliar a fibrose do corpo esponjoso[5]. A lesão caracteriza-se por uma sombra acústica adjacente à uretra, dentro do corpo esponjoso[8]. A cirurgia para correção da curvatura peniana está indicada em casos severos, em pacientes com vida sexual ativa.

REFERÊNCIAS BIBLIOGRÁFICAS

1. Altaffer, L. F., Jordan, G. H.: Sonographic demonstration of Peyronie's plaques. *Urology*, 17: 292, 1981.
2. Fleischer, A. C., Rhany, R. K.: Sonographic evaluation of Peyronie's disease. *Urology*, 17: 290, 1981.
3. Gelbard, M., Sarti, D., Kaufman, J. J.: Ultrasound imaging of Pyeronie's plaques. *J. Urol.*, 125: 44, 1981.
4. Kelâmi, A.: Urethral manipulation syndrome: description of a new syndrome. *J. Urol.*, 39: 352, 1984.
5. Yachia, D.: Rare complication of endourologic procedure: urethral manipulation syndrome. *J. Endourol.*, 2: 385, 1988.
6. Smith, J. M., Neligan, M.: Urethral strictures after open-heart surgery. *Lancet*, 1: 392, 1982.
7. Talja, M., Ruutu, M., Anderson, L. C., Alfthan, O.: Urinary catheter stricture and testing methods in relation to tissue toxicity. *Br. J. Urol.*, 58: 443, 1986.
8. Weiss, J., Mellinger, B.,Kumari-Subaya, S., Badlani, G. H.: Ultrasound evaluation of ventral chordee caused by transurethral manipulation (Urethral manipulation syndrome). *J. Endourol.*, 2: 389, 1988.

Actinomicose uterina como causa de ureterohidronefrose: relato de caso

ARMANDO ITURRALDE CODINA, MIGUEL DE LA CRUZ SANCHEZ

RESUMO: Um caso raro de actinomicose uterina é apresentado como causa de ureterohidronefrose, com diagnóstico diferencial de litíase ureteral radiotransparente. É apresentada uma revisão da incidência da actinomicose, modo de transmissão, período de incubação, diagnóstico e tratamento. Ressalta-se a raridade da afecção, principalmente o envolvimento de alguns órgãos. *(J. Bras. Urol., 15: 271, 1989)*

UNITERMOS: ACTINOMICOSE, ÚTERO, HIDRONEFROSE, LITÍASE URETERAL.

INTRODUÇÃO

A actinomicose é uma afecção crônica localizada com maior freqüência na mandíbula, tórax e abdome, que pode propagar-se de forma septicêmica adquirindo caráter generalizado. As lesões são granulomatosas, endurecidas, purulentas e fibróticas, que se difundem lentamente aos tecidos circunvizinhos, podendo formar fístulas. As secreções dos trajetos fistulosos podem conter grânulos de "enxofre", que constituem colônias do agente infeccioso, sendo o *Actinomycesisraeli* o agente patogênico do homem e o *A. Boris* dos animais, que raramente afeta o ser humano. Ressalta-se que o *A. naeslundii* e *Aracnia propionia* também são patogênicos para o homem.

Esta enfermidade pouco freqüente no ser humano apresenta-se esporadicamente em todo o mundo, podendo afetar todas as raças, sexos e idades, observando-se maior freqüência entre os 15 e 35 anos de idade, com proporção de homens afetados de aproximadamente 2:1.

O *A. israeli* habita saprofiticamente a cavidade oral humana dentro e ao redor de dentes cariados e nas criptas amigdalianas. Também é observado na secreção vaginal de mais ou menos 10% das mulheres que usam DIU. Esta enfermidade já foi descrita no rim[1], pênis[2] e nos testículos[3].

Trabalho realizado no Instituto Superior de Ciências Médicas Habana – Facultad – Hospital 10 de Octubre – Havana – Cuba. Aceito para publicação em outubro/1989.

Endereço para correspondência: Calle Kessel nº 314 e/c Lourdes y Villoldo – Víbora Park. Arroyo. Habana – Cuba

APRESENTAÇÃO DO CASO

Paciente do sexo feminino, registro 456826, 34 anos de idade, procurou o serviço em março de 1985 devido a dor lombar esquerda há vários meses. A paciente relatava dores lombares bilaterais e febre intermitente há vários meses com intensificação do quadro lombar esquerdo associado a transtornos digestivos e febre de 38°C, sem fatores de melhora. Ao exame físico, observava-se urina turva, pontos reno-ureterais esquerdos dolorosos e ao exame ginecológico observava-se aumento do volume do útero, de aspecto fibromatoso, indolor.

Entre os exames complementares, ressalta-se à urografia excretora ausência de eliminação do contraste à esquerda e rim direito normal (figura 1). A pielografia percutânea esquerda demonstrou parada do contraste a nível do terço inferior do ureter, admitindo-se a hipótese de se tratar de litíase radiotransparente (figura 2). Com o diagnóstico de ureterohidronefrose esquerda por litíase no terço inferior do ureter, a paciente foi submetida em março de 1985 à cirurgia, encontrando-se no ureter extenso processo inflamatório com periuterite, áreas de pus e secreções, útero aumentado de volume e nódulos aderidos ao ureter. Decidiu-se pela realização de histerectomia (figuras 3 e 4) e ureterolise inferior esquerda, já que não se encontrou obstáculos dentro da luz ureteral. A paciente evoluiu satisfatoriamente, recebendo alta em abril de 1985. O diagnóstico anatomopatológico revelou actinomicose do útero (figuras 3 e 4). Atualmente a paciente está assintomática.

Figura 1 – Urografia excretora: Rim esquerdo funcionalmente excluso.

Figura 3 – Peça cirúrgica – histerectomia.

Figura 2 – Pielografia anterógrada percutânea: parada do contraste no terço inferior do ureter esquerdo.

Figura 4 – Peça cirúrgica – abertura do útero e presença de abscessos.

DISCUSSÃO

Dada a pequena freqüência desta enfermidade, não se cogitou seu diagnóstico de início, explicando-se a exclusão renal esquerda como causada por litíase radiotransparente do ureter, causa freqüente de ureterohidronefrose. A associação de tumorações ginecológicas com este quadro clínico já nos era familiar, entretanto, nenhum com esta rara entidade.

O modo de transmissão dá-se por contato direto entre indivíduos. O fungo é parte da flora oral normal e pode ser ingerido, inalado ou introduzido nos tecidos da mandíbula mediante uma lesão bucal, podendo dar origem às manifestações clínicas endógenas. O período de incuba-

ção é irregular, provavelmente de muitos anos após a formação das colônias nos tecidos orais, e dias ou meses após o trauma determinante da penetração nos tecidos.

O diagnóstico é confirmado pela demonstração das ramificações de hifas gram positivas de 0,5 a 1,0 micra (diâmetro de um grânulo).

Em ocasiões raras[4] a enfermidade afeta a bexiga urinária devido à invasão hematogênica a partir do local primário de origem da infecção ou por extensão direta do intestino ou dos genitais internos.

Do ponto de vista urográfico, a lesão renal assemelha-se à tuberculose, ou tumor com cálices comprometidos ou erodidos[5,6].

O tratamento inclui: a) medidas preventivas: nenhuma, exceto higiene bucal que reduz o risco de infecções peridentais; b) tratamento específico: a droga de eleição é a clindamicina em doses diárias, via parenteral por 2 ou mais meses e após por via oral. Penicilina G: por via intramuscular e a seguir por via oral por 3 a 6 meses. A tetraciclina também pode ser utilizada e geralmente é necessária a drenagem cirúrgica dos abscessos. Geralmente indica-se a retirada do órgão afetado[1].

REFERÊNCIAS BIBLIOGRÁFICAS

1. Crosse, J.E.W., Soderdahl, D.W., Schambar, D.T. – Renal Actinomycosis. *J. Urol.*, 7: 309, 1976.
2. Mc. Partland, N., Grove, J.S., Chomet, B. – Actinomycosis of penis. *J. Urol.*, 86: 95, 1961.
3. Grobert, M.J., Bischoff, A.J. – Actinomycosis of the testicle. Case report. *J. Urol*, 87: 567, 1962.
4. Smith, G. – General Urology. Actinomycosis. Los altos, California, Lange. *Medical Publicate*, 1978, p. 196.
5. Paramio, A. – Pielonefritis xantogranulomatosa. Report de 10 casos. *Rev. Cub. Med.*, 5: 357, 1966.
6. Schlangenhaufer, F. – Uber ligentumliche Staphylomykosen dev nieven und despara renalen. *Bidegewebes, Frankfurt 2 techn. Path.* 19: 139, 1916.

Carcinoma verrucoso do pênis: relato de um caso

ANUAR IBRAIM MITRE, CLÁUDIO JOSÉ PAGOTTO, BENEDITO ASSIS BOTTENE, TÂNIA BITTENCOURT KASLAUSKAS, RUI NOGUEIRA BARBOSA, JEAN JACQUES DANIEL COUDRY, MIRIAM APARECIDA LEITE

RESUMO – Os autores apresentam um caso de carcinoma verrucoso do pênis. Comentam sua etiologia, patogenicidade, clínica e tratamento e salientam as dificuldades encontradas para chegar ao diagnóstico. *(J. Bras. Urol., 15: 274, 1989)*

UNITERMOS: PÊNIS; CARCINOMA VERRUCOSO

INTRODUÇÃO

O carcinoma verrucoso é uma variante pouco freqüente (4%) e muito bem diferenciada do carcinoma de células escamosas. Atualmente representa uma entidade clínica e patológica distinta, com um prognóstico significativamente melhor do que o tipo infiltrativo mais comum. Há várias terminologias aplicadas a este tumor, tais como: carcinoma condilomatoso, condiloma carcinomatoso, tumor de Buschke-Lowenstein e condiloma acuminado gigante.

O nome carcinoma verrucoso foi utilizado inicialmente por Ackerman em 1948 na descrição de um carcinoma da cavidade oral; tumores semelhantes são descritos em outros sítios, tais como: laringe, columelas nasais, fossas nasais, antro maxilar, ducto lacrimal, brônquios, esôfago, vulva, vagina, cérvice uterino, períneo, ânus, reto, pênis, escroto e membros inferiores. Um tumor exofítico com as mesmas características histológicas, que se desenvolve em pênis, vulva e região anorretal, de grande tamanho e semelhante ao condiloma acuminado, é o condiloma gigante de Buschke-Lowenstein, descrito pela primeira vez em 1925 por ambos os autores; é discutido se se trata de uma entidade distinta ou de um estágio exofítico precoce do desenvolvimento de um carcinoma verrucoso. O tumor de Buschke-Lowenstein foi considerado distinto do carcinoma verrucoso; pois nunca foram demonstradas metástases deste tumor. Admite-se atualmente serem uma única entidade, pois ambos apresentam características histológicas e clínicas idênticas[5,12,13].

Em relação à etiologia acredita-se estarem ligados à higiene genital inadequada (sendo elevado o número de pacientes com o tumor e não circuncisados), irritação local crônica e infecção viral pelo Papilomavírus tipo 6 (HPV 6). A evolução é lenta, mas sua expansão é implacável. Originalmente apresenta-se pequeno e localizado, desenvolvendo-se em uma grande lesão exofítica e necrótica que abrange e destrói o pênis. Além de doloroso, apresenta tendência à ulceração, sangramento e formação de fístulas, o que proporciona exsudação de fluido pútrido no sítio tumoral. Raramente apresenta metástase, existindo na literatura somente seis casos relatados de metástases por este tipo de tumor[6,8,14,15,16,17]. Nestes casos, após revisões, observou-se tratar-se de focos de carcinoma de células escamosas intracarcinoma verrucoso.

DESCRIÇÃO DO CASO

E.N.A., 55 anos, branco, casado, motorista, natural de Maceió – AL, em janeiro de 1989, foi atendido no Pronto-Socorro do Hospital das Clínicas de Franco da Rocha – ERSA 14 – SUDS – SP (registro nº 595) com queixa de crescimento de tumoração no pênis há 4 meses. Referia o aparecimento, há aproximadamente 1 ano, de um nódulo único e avermelhado na glande, não doloroso, e que começou a crescer com o decorrer do tempo. Há 4 meses notou também o aparecimento de dois nódulos na

Trabalho realizado no Hospital das Clínicas de Franco da Rocha (Hospital-Escola da Faculdade de Medicina de Jundiaí) – SUDS – SP. Aceito para publicação em julho/89.

Endereço para correspondência: Dr. Anuar Ibraim Mitre – Rua Itapeva, nº 366 – Conjunto 134 – CEP 01332 – Bela Vista – São Paulo – SP – Telefone: (011) 2512156 e 2891403

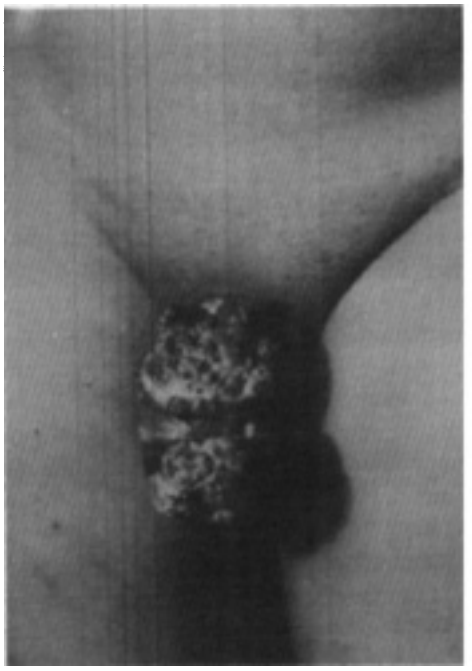

Fig. 1 – Aspecto macroscópico da lesão.

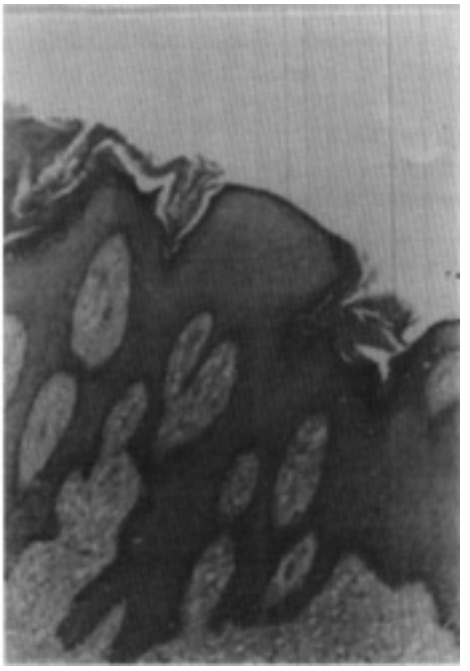

Fig. 2 – Proliferação epitelial com hiperqueratose, acantose e papilomatose (HE 65 X).

raiz do pênis, com eliminação de secreção amarelada e pruriginosa, e posterior aparecimento de fístula urinária na região lateral do pênis.

Antecedentes: etilista social, meningite aos 40 anos e perda de três quilos nos últimos 3 meses.

Ao exame físico apresentava-se em bom estado geral e com lesão úlcero-vegetante "em couve-flor" abrangendo praticamente todo o corpo peniano. A lesão apresentava consistência endurecida e exsudação de secreção amarelada e fétida; não se conseguia identificar o meato uretral externo e observava-se a presença de fístula uretro-cutânea no ângulo penoscrotal (Figura 1). Os testículos apresentavam consistência endurecida, mais intensamente à direita. Ao exame proctológico não foram observadas alterações. As cadeias linfáticas inguinais apresentavam-se aumentadas bilateralmente, com gânglios endurecidos, não coalescentes e indolores à palpação.

O paciente foi internado com hipótese diagnóstica de neoplasia peniana. Durante os primeiros dez dias foi tratado com penicilina cristalina e cetoprofeno nas doses habituais e limpeza local da lesão com soro fisiológico e permanganato de potássio 1:40000 duas vezes ao dia, observando-se discreta melhora.

Os exames realizados: ultra-som abdominal e raio-x de tórax, dosagens sangüíneas de uréia, creatinina, sódio e potássio foram normais. O hemograma não demonstrou alterações na série vermelha e na série branca observou-se leucocitose de 18200/mm^3 (bastonetes = 4%, segmentados = 60%, eosinófilos = 1%, linfócitos = 31%, monócitos = 4% e basófilos = 0%).

Fig. 3 – Epitélio bem diferenciado, com lâmina basal íntegra. Células do estrato de Malpighi vacuolizadas (HE 100 X).

Esfregaço da lesão peniana revelou-se negativo para células neoplásicas pela técnica de Papanicolau. No sétimo dia de internação foi realizada biópsia da tumoração que revelou processo inflamatório crônico com hiperplasia e ulceração epitelial, observando-se estruturas arredondadas sugestivas de esporos fúngicos, compatíveis com *Paracoccidioides brasiliensis*. Mas a sorologia para blastomicose revelou-se negativa pela técnica de fixação de complemento.

Devido a não elucidação diagnóstica, o paciente foi submetido a nova biópsia; desta feita aprofundando-se na lesão ulcerada. Os fragmentos da biópsia foram enviados

para análise em dois laboratórios distintos e revelaram: a) condiloma gigante sem sinais de malignidade histológica e b) papiloma queratolítico, ressaltando-se que o quadro histológico poderia corresponder à periferia de um carcinoma verrucoso (Figuras 2 e 3).

Optou-se pelo tratamento cirúrgico em razão da extensão da lesão e presença de fístula uretrocutânea. A seguir, realizou-se a penectomia total com orquiectomia bilateral devido ao aspecto cirúrgico macroscópico dos testículos que sugeriam infiltração neoplásica e uretrostomia perineal com drenagem perineal.

O exame anatomopatológico da peça cirúrgica demonstrou condiloma gigante do pênis com margem proximal de ressecção cirúrgica livre de comprometimento. Testículos direito e esquerdo com diminuição da espermatogênese e epidídimo sem alterações histológicas.

DISCUSSÃO

No caso apresentado, o paciente era portador de uma lesão peniana crônica que dificultou o diagnóstico precoce devido ao processo inflamatório local e à infecção superajuntada, tendo como diagnóstico diferencial carcinoma escamoso, carcinoma verrucoso e blastomicose.

Após a realização de duas biópsias, o diagnóstico foi de carcinoma verrucoso[4,13], ou seja: hiperqueratose, paraqueratose, acantose irregular e papilomatose com intenso alongamento e alargamento dos cones epiteliais. Apesar do grau de proliferação e de seu crescimento em profundidade, o epitélio mostra-se bem diferenciado, com extratificação mantida, mitoses raras e membrana basal íntegra. Em múltiplas áreas, as células da camada de Malpighi são vacuolizadas, com núcleos levemente hipercromáticos sugerindo Papilomavírus. O tecido adjacente exibe congestão vascular e infiltrado inflamatório crônico não específico (Figuras 2 e 3). Mas, a despeito das características histológicas, o diagnóstico diferencial pode ser difícil. Biópsias superficiais são inadequadas, devido às características *mudanças* da superfície epitelial serem similares ao condiloma acuminado. Biópsias profundas são mandatórias, como observou-se em nosso caso.

O tratamento preferido para todo carcinoma verrucoso é a excisão cirúrgica local[2,10,18,19]. Penectomia parcial deve ser considerada para todos os casos que envolvam a glande e a pele distal, quando o comprimento peniano remanecente é suficiente para permitir ao paciente sustentar e dirigir o jato urinário. Quando a extensão da doença impede a preservação parcial do órgão, a penectomia total e uretrostomia perineal são indicadas. Relatos da utilização de radioterapia para o tratamento do carcinoma verrucoso em diferentes locais sugerem que o tumor não é muito radiossensível e que ocorre transformação anaplásica após a irradiação em um grande número de pacientes. O tratamento com podofilina não tem apresentado bons resultados, provavelmente devido à incapacidade de penetração na grossa camada de extrato córneo, que é característica do tumor. Ocasionalmente, descobriram-se terapias alternativas. A literatura descreve um caso tratado com cirurgia e 5-fluroracil tópico, com sucesso. No presente caso a quimioterapia tópica não teve lugar no tratamento por se tratar de grande lesão peniana cancerosa exofítica[12]. A quimioterapia com bleomicina e metotrexate utilizada em doença avançada poderá ser no futuro a terapia primária do carcinoma verrucoso. Diversos autores descreveram recentemente resultados satisfatórios com o uso de laser em pacientes com câncer peniano superficial ou com condiloma acuminado[3,7,11]. Conclui-se, portanto, que a cirurgia é o tratamento ideal; mas, o seguimento do paciente é necessário, devido à alta freqüência de recorrências.

Como foi observado em diversos trabalhos[5,8,9], o condiloma acuminado peniano associa-se com o condiloma do cérvice e do colo uterino. Resta, portanto, prevenir-se duas doenças tratando-se adequadamente o condiloma peniano em sua fase inicial.

Em suma, a etiologia, patogenicidade e clínica colocam a entidade clínica antes conhecida como tumor de Buschke-Lowenstein entre um simples condiloma, um carcinoma verrucoso e um carcinoma epitelial. É sabido que apresenta alto potencial destrutivo e de recidivas, todavia, ainda restam muitos fatores a serem elucidados no estudo dos condilomas.

SUMMARY

The authors present a case of verrucous carcinoma of the penis. They comment the etiology, pathogenicity, clinical manifestation and treatment and emphasize the difficulties encountered to come to a diagnosis.

KEY WORDS: PENIS; VERRUCOUS CARCINOMA

REFERÊNCIAS BIBLIOGRÁFICAS

1. Ananthakrishan N.; Ravindran R. and Veliath A. J.; Lowenstein-Buschke tumor of penis: A carcinomimic. Report of two cases with review of the literature. *Br. J. Urol.* 53:460, 1981.
2. Avellan J. A. G.; Mayor M. L. P.; Casado J. S. y Calvo E. L.: Condiloma gigante de pene. Presentación de tres casos y revisión de la literatura. *Arch. Esp. Urol.* 41:27, 1988.
3. Bahmer F. A.; Tang D. E. and Payeur-Kirsch M.: Treatment of large condylomata of the penis with the Neodymium-YAG–Laser. *Acta. Derm. Venereol.* (Stockh.) 64:361, 1984.
4. Balázs M.; Buschke-Lowenstein tumour: A histologic and ultrastructural study of six cases. *Virchows Arch.* A 410:83, 1986.
5. Boxer J. R. and Skinner D. G. Condulomata acuminata and Squamous cell carcinoma. *Urology* 9:72, 1977.

6. Dawson D. F., Duckworth J. K., Barnhardt H. and Young J. M. Giant condyloma and verrucous carcinoma of the genital area. *Arch. Pathol.* 79:225, 1965.
7. Dorner A.; Winkler R. und Mitschke H. – Der Buschke-Lowenstein tumor – ein malignes condylom. *Chirurg.* 58:842, 1987.
8. Embrey M. P. – Vulval carcinoma complicating condylomata acuminata. *J. Obstet. Gynaecol. Br. Commonw.* 68:503, 1961.
9. Fine R. M.: The penyle condyloma cancer connection. *Int. J. Dermatol.* 26:289, 1987.
10. Harvey J. M., Glen E. and Watson G. S.: Buschke-Lowenstein tumour of the penis: A case report. *Br. J. Vener.* Dis. 59:273, 1983.
11. Ingber A., Grunwald M. H. and Feuerman E. J.: Buschke-Lowenstein tumor and laser treatment. *Br. J. Vener. Dis.* 60:205, 1984.
12. Johnson D. E., Lo R. K. Srigley J and Ayala A. C.: Verrucous Carcinoma of the penis. *J. Urol.* 133:216, 1985.
13. Lowe D. and McKee P. H.: Verrucous carcinoma of the penis (Buschke-Lowenstein tumor): a clinico-pathological study. *Br. J. Urol.* 55:427, 1983.
14. Machacek G. F. and Weakley D. R.: Giant condylomata acuminata of Buschke-Lowenstein. *Arch. Dermatol.* 82:95, 1960.
15. Rhatigan R. M., Jimenez S. and Chopskie E. J.: Condylomata acuminata and carcinoma of the penis. *South. Med.* J. 65:423, 1972.
16. Sawyers J. L.: Squamous cell cancer of the perianus and anus. *Surg. Clin. North Am.* 52:935, 1972.
17. Sims C. F. and Garb J.: Giant condylomata acuminata of the penis associated with metastatic carcinoma of the right inguinal lymph node. Arch. Dermatol. Syphol. 63:383, 1951.
18. Székely J. A., Nagy P. and Gocze P. M.: Semisurgical treatment of giant condylomata. *Ann. Chir. Gynaecol.* 74:40, 1985.
19. Szelbracikowski S. S., Corrêa E. C. R., Ribeiro S. L. M., Corrêa F. A. R., Scherer A. e Corrêa E. R.: Condiloma acuminado gigante: relato de um caso. *Saúde II* (1 e 2):161, 1985.

COMENTÁRIO EDITORIAL

Existe grande dificuldade para o estabelecimento do diagnóstico histopatológico do carcinoma verrucoso do pênis. Acreditamos que esta se deva ao pequeno número de casos isolados obervados pelos patologistas, não lhes conferindo experiência para o diagnóstico diferencial. As diferenças sutis entre o carcinoma epidermóide bem diferenciado e o carcinoma epidermóide bem diferenciado do tipo verrucoso implicam em modificações drásticas na conduta inicial de tratamento. Tal fato não é preocupante nos serviços em que a conduta no câncer de pênis é expectante e conservadora, diferentemente do que ocorre no Instituto Nacional do Câncer (INCa), onde o diagnóstico histopatológico correto é fundamental, visto que no carcinoma epidermóide procedemos à amputação e linfadenectomia inguinal, enquanto no carcinoma verrucoso apenas a cirurgia peniana como forma inicial de tratamento[2]*. Em nossa experiência, a dissecção ganglionar é mandatória, em face dos alarmantes índices de positividade ganglionar de 37,57 e 100% encontrados nas linfadenectomias realizadas em pacientes com carcinoma bem diferenciado, moderadamente diferenciado e pouco diferenciado respectivamente*[2].

A dificuldade no reconhecimento histopatológico pode justificar a diferença de incidência deste tipo de neoplasia nas diversas séries: os autores relatam 4%. Johnson[1] *cita 5% (13/237 casos observados em 25 anos), enquanto no INCa em 13 anos (1972 a 1985) obtivemos, após revisão das lâminas pelo mesmo grupo de patologistas, incidências de 18% (31/170 pacientes)*[2]*. Durante esta revisão, tumores que apresentavam focos de maior agressividade entremeados a carcinoma verrucoso foram considerados como outras variantes do carcinoma epidermóide. É de fundamental importância a realização de biópsias mais profundas em lesões vegetantes ou crostosas quando as biópsias convencionais não forem conclusivas. No Instituto Nacional do Câncer, os pacientes que no passado tiveram laudo de hiperceratose, hiperplasia epitelial, etc., e foram tratados de modo expectante, apresentaram, posteriomente, em espaços de tempo variáveis, biópsias positivas para carcinoma, fato que retardou o início do tratamento definitivo e possivelmente alterou o diagnóstico final dos pacientes.*

ANTONIO LUIZ CORREIA SEIXAS
Instituto Nacional do Câncer

REFERÊNCIAS BIBLIOGRÁFICAS

1. Johnson, D. E., L. O., R. K., Srigley, J., Ayala, A. G. Verrucous carcinoma of the penis. J. Urol., 133:216, 1985.
2. Seixas, A. L. C., Ornellas, A. A., Lima, M. V. A., Fiod, N. J. J., Moraes, J. R. Carcinoma verrucoso do pênis: estudo crítico de 25 casos. J. Bras. Urol., 15:30, 1989.

Uma variante do carcinoma epidermóide do pênis é o carcinoma verrucoso. É importante que o anatomopatologista identifique este tipo de tumor, uma vez que o prognóstico deste último é melhor. O carcinoma verrucoso tem evolução lenta, raramente dá metastases, o crescimento é predominantemente exofítico, e o endofítico é mais compressivo do que infiltrativo. As mitoses e a anaplasia são raras. A membrana basal está intacta, embora possa haver infiltração localizada do estroma. Confundem-se com hiperplasia quando a biópsia é superficial. Foi inicialmente descrito na cavidade oral, mas pode ocorrer na pele, notadamente do pé, laringe, fossa nasal, pênis, escroto, períneo, vulva, vagina, colo uterino e endométrio. Admite-se que no carcinoma da cavidade oral a má higiene e o uso de tabaco sejam fatores predisponentes e, no pênis, a falta de circuncisão. A presença de antígenos do papilomavírus (HPV-6) em alguns casos fala a favor de etiologia viral. Alguns autores admitem que o carcinoma verrucoso e o condiloma gigante de Buschken-Lowenstein sejam uma única entidade.

PROF. DR. ATHANASE BILLIS
Prof. Titular da Anatomia Patológica
FCM – INICAMP

REFERÊNCIAS

1. Ananthakrishnan, N. et al. – Lowenstein-Buschken tumor of penis – a carcinomimic. Br. J. Urol. *53:*460, 1981.
2. Blessing, K. et al. – Viral etiology for verrucous carcinoma. Histopathology. *10:* 1101, 1986.
3. McKee, P. H. et al. – Penile verrucous carcinoma. Histopathology *7:*897, 1983.

Válvula de uretra posterior em adulto

JAYME DE SOUZA TOLEDO FILHO

RESUMO: A válvula de uretra posterior é uma enfermidade rara em adultos. A verificação de dois pacientes portadores desta entidade motivaram a publicação, onde são descritas também a sintomatologia e o quadro clínico, realçando a importância da inclusão no diagnóstico diferencial dos quadros obstrutivos no adulto. *(J. Bras. Urol., 15: 279, 1989)*

UNITERMOS: URETRA, URETRA POSTERIOR, VÁLVULA.

INTRODUÇÃO

Cerca de metade dos casos de válvula de uretra posterior na criança são diagnosticados no período neonatal[1,4], e são suspeitados nas crianças com retenção urinária, sepse ou infecção urinária[2,8]. A ascite urinária neonatal ou extravasamento associado a massa abdominal podem ser causados por obstrução do trato urinário baixo[1,2,15].

A válvula de uretra posterior em adultos é rara e excepcional, constando na literatura cerca de 60 casos descritos. O primeiro relato de válvula de uretra posterior em adulto data de 1840 por G. Budd[3], que publicou o resultado de necrópsia em um jovem marinheiro falecido por insuficiência renal secundária à distenção vesical por válvula de uretra posterior. O paciente mais idoso no qual foi constatada a presença de válvula foi um octagenário[13]. Na literatura consta uma série de 16 observações[5], porém os outros trabalhos a respeito apresentam em média dois a três casos cada[6, 7, 9, 10, 11, 12, 14, 16].

DESCRIÇÃO DOS CASOS

Caso 1 – J.C.S., 24 anos, cor branca, analista de sistemas. Compareceu à consulta com queixa de distúrbios da micção, traduzidos por polaciúria intensa e jato fino. O paciente referiu que há cerca de 10 dias iniciou tal sintomatologia, a qual foi se agravando posteriormente. Relatou também que, anterior a esse episódio, urinava normalmente. Recorda porém que desde a idade de 13 anos, para conseguir uma micção satisfatória, necessitava urinar sentado, fato este considerado pelo mesmo como normal. Apesar da esposa encontrar-se grávida, refere ocorrência de baixo volume de ejaculação.

Ao exame físico observamos presença de globo vesical palpável, sem evidência de aumento renal. A uretrografia retrógrada evidenciou obstrução completa a nível da uretra membranosa. A urografia excretora mostrou dilatação à montante do trato urinário superior e bexiga aumentada de volume (Fig. 1). Efetuamos logo após cistostomia por punção suprapúbica, a qual deu saída a 700 ml de urina. A cistouretrografia miccional feita de imediato constatou dilatação da uretra posterior e obstáculo a nível da união com a uretra membranosa de aspecto semelhante à válvula de uretra posterior na infância (Fig. 2).

Na uretroscopia constatamos a presença de uma válvula de uretra posterior do tipo I da classificação de Young, a qual foi seccionada. A cistouretrografia no dia seguinte ao ato cirúrgico (Fig. 3) já demonstrava, além da desobstrução, uma acentuada diminuição do calibre da uretra posterior.

Um fato interessante observado no primeiro dia de pós-operatório foi a ocorrência de lipotímia apresentada pelo paciente durante a micção. Esse fato foi explicado pela intensidade do jato urinário.

Trabalho realizado no Serviço de Urologia do Hospital Universitário Pedro Ernesto da Universidade do Estado do Rio de Janeiro. Aceito para publicação em outubro/89.

Endereço para correspondência: Setor de Uropediatria do Serviço de Urologia do HUPE.– Av. 28 de setembro, 87 – 5º andar – Vila Isabel – Rio de Janeiro – CEP 20.551

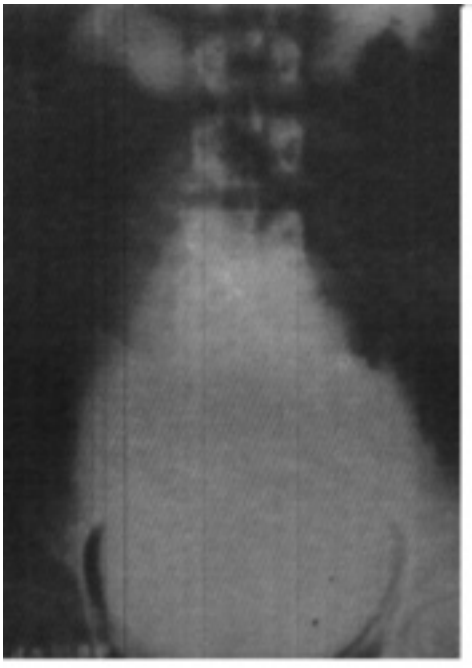

Fig. 1 – Urografia excretora, mostrando intensa repercussão do trato urinário superior e médio.

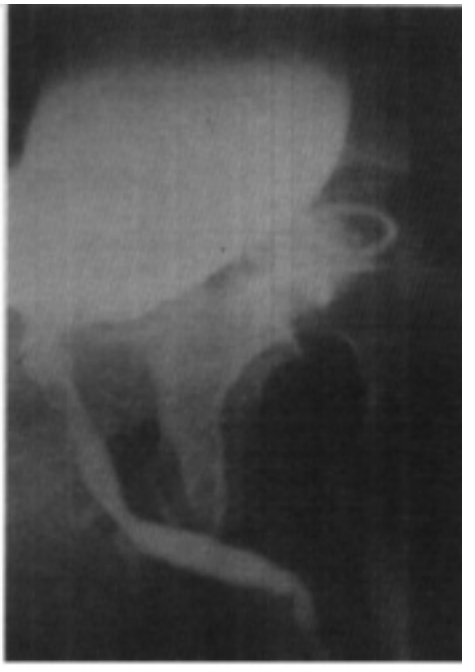

Fig. 3 – Cistouretrografia pós-operatória com recuperação acentuada do quadro obstrutivo.

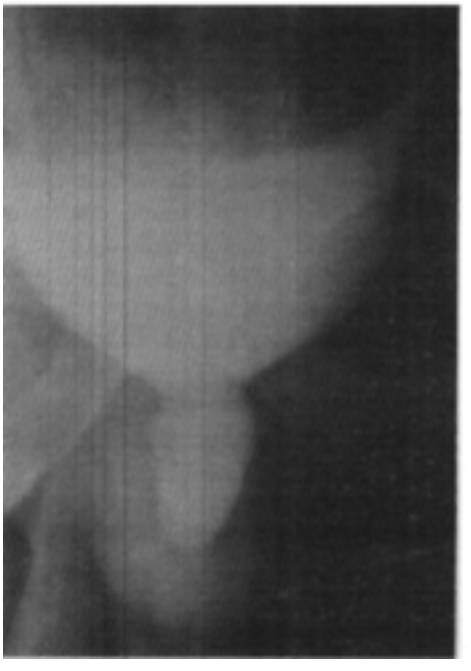

Fig. 2 – Cistouretrografia miccional pré-operatória (paciente), revelando a válvula da uretra posterior.

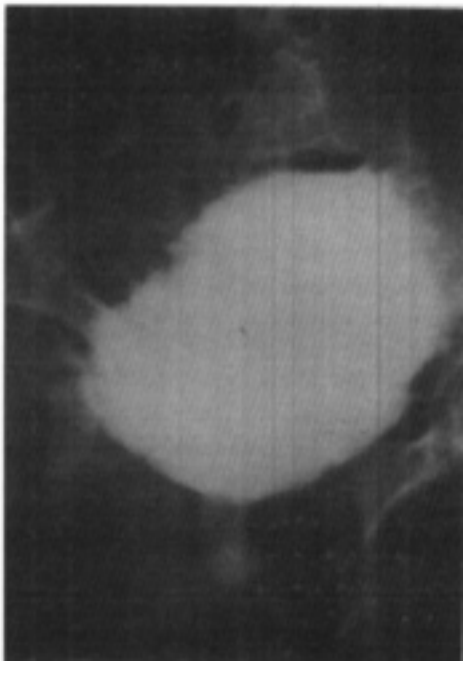

Fig. 4 – Cistouretrografia pré-operatória mostrando obstrução uretral inframontanal.

Caso 2 – C.M.S., 21 anos, cor parda, pedreiro. Queixa principal: ardência miccional e polaciúria. O paciente referiu que há cerca de 60 dias apresentou infecção urinária refratária aos tratamentos habituais e que tais sintomas foram tornando-se mais intensos nos últimos dias, principalmente no que se refere à dificuldade miccional.

Ao exame físico observamos globo vesical palpável até a região umbilical. Efetuamos cistostomia por punção com a drenagem de 800 ml de urina. A cistouretrografia miccional evidenciou bexiga aumentada de volume, trabeculada e obstáculo inframontanal compatível com válvula de uretra posterior (Fig. 4). A urografia excretora revelou rins de tamanho e conformação normais e ureteres de calibre normal (Fig. 5). A uretroscopia constatou a presença de válvula de uretra posterior do tipo I, que foi seccionada. O paciente apresentou evolução pós-operató-

Fig. 5 – Urografia excretora pré-operatória com representação do trato urinário superior.

ria satisfatória, inclusive referindo presença de ejaculação, que antes era retrógrada.

DISCUSSÃO

Os distúrbios da micção comumente passam despercebidos. O paciente está habituado à micção difícil e prolongada e com o tempo passa a considerar normal. As queixas clínicas só se tornaram notórias e fizeram com que ambos procurassem tratamento médico quando ocorreu o episódio de retenção urinária aguda.

O primeiro paciente nega infecção urinária anterior e, o segundo, refere um episódio de cistite aos 16 anos, tratado sem intercorrências e um segundo episódio associado à retenção urinária.

A suspeita diagnóstica é feita através da cistouretrografia miccional, porém a afirmação diagnóstica é obtida pela uretroscopia. Como conseqüência da desobstrução a micção e a ejaculação apresentam melhora acentuada.

SUMMARY

Posterior urethral valves in adults, a rare pathology at this age, is described in 2 patients. Symptomathology and clinical aspects are commented and the importance in not excluding such obstrutive pathology even in the adult age is stressed.

Key words: URETHRA, OBSTRUCTION, URETHRAL VALVES.

REFERÊNCIAS BIBLIOGRÁFICAS

1. Atwell, J.D.: Posterior urethral valves in the British Isles: A multicenter B.A.P.S. review. *J. Pediatr. Surg.*, 18: 70, 1983.
2. Bruce, J.: The operative management of posterior urethral valves. *J. Pred. Surg.*, 22: 1081, 1987.
3. Budd, G.: Case of extraordinary dilatation of the kidneys, ureter and bladder in consequence ofmembranous fold in the urethra which acted as a valve and prevented the free escape of urine from the blader. *Lancet*: 1, 767, 1840.
4. Cass, A.S.: Posterior urethral valves: diagnosis and management. *J. Urol.*, 112: 519, 1974.
5. Cukier, J.; Szemat, R.: Valves et diaphragmes congenitaux de l'urethre chez l'homme adulte. Une série de 16 observations. *J. d'Urol. et Néphrol.*, 10: 715, 1978.
6. Drowin, G.; Laperriére, J.; Grégoire, A.: Urethral valves: a cause of dilated Cowper's glands and perineal pain. *J. Urol.*, 120: 634, 1978.
7. Ferreira, A.A.; Moryama, O.I.; Nakamura, N.I.: Válvula de uretra posterior em adulto. *J. Bras. Urol.*, 6: 202, 1980.
8. Glassberg, K.I.: Current issues regarding posterior urethral valves. *Urol. Clin. North Am.*, 12: 175, 1985.
9. Jorup, S.; Jelberg, S.R.: Congenital valvular formations in the urethra. *Acta Radiol.*, 30: 197, 1948.
10. Mahowy, D.T.: Congenital posterior urethral valves in adult males. *Urology*, 3: 724, 1974.
11. Marsdew, R.T.H.: Posterior urethral valves in adults. *Br. Urol.*: 41: 586, 1969.
12. Martin, J.; Anderson, J.; Raz, S.: Posterior urethral valves in adults: a report of 2 cases. *J. Urol.*, 118: 978, 1977.
13. Nieh, P.T.; Hendren, W.H.: Obstructing posterior urethral valves in octagenarian. *Urology*, 8: 412, 1979.
14. Seibel, I; Santos, A.V.C.; Silva, B.P.R.: Válvulas de uretra posterior. *J. Bras. Urol.*, 4: 235, 1982.
15. Scott, J.E.S.: Management of congenital posterior urethral valves. *Br. J. Urol.*, 57: 71, 1985.
16. Waligora, J.: Un cas exceptionnel mais exemplaire de stérilité masculine curable par section d'une valve de l'uretre. *J. Urologie*, 86: 243, 1980.

Infertilidade masculina

NELSON RODRIGUES NETTO JR.

(J. Bras. Urol., 15: 282, 1989)

Dentre as inúmeras causas da infertilidade masculina destaca-se a varicocele como responsável por aproximadamente 40% dos casos[1]. Medeiros et. al. (J.B.U. 16: 160, 1989) observaram a incidência de 28%, 71% à esquerda, 25% bilateral e 3% à direita. A localização preferencial esquerda tem explicação anatômica e, desta forma, a cirurgia bilateral somente encontra apoio nos casos em que a enfermidade é bilateral não tendo caráter preventivo.

O prognóstico pré-cirúrgico de gravidez é muito difícil, senão impossível. Com este intuito, realizamos estudos histométricos de biópsias testiculares, não chegando a uma conclusão objetiva. Os parâmetros histológicos variavam da normalidade até hipoespermatogênese, com intenso comprometimento da linhagem germinativa. Alguns casos melhoravam após a cirurgia e outros não, não havendo correlação positiva entre o quadro histológico e o resultado clínico[2].

Com relação ao índice de gravidez, verificamos que pacientes submetidos exclusivamente a tratamento clínico engravidaram as esposas em 25%, a tratamento cirúrgico 47,4% e quando associado tratamento clínico e cirurgia o índice de gravidez foi de 60,9%[4].

Atualmente temos, após estabelecido o diagnóstico de varicocele, ministrado tratamento clínico, geralmente com citrato de clomifene, por um período de 3 a 6 meses. No caso do espermograma demonstrar melhora, principalmente da motilidade, com a presença de formas com boa motilidade, é proposta a cirurgia. Caso não haja melhora, repetimos as dosagens hormonais e se houver aumento, isto significa mau prognóstico e não é proposta a cirurgia. Apesar do conceito de Medeiros et al. compartilhado por muitos outros autores, de que a "varicocelectomia é uma forma atraente e efetiva na terapia da infertilidade masculina", procuramos selecionar os casos e com isto obter melhores resultados.

A varicocele como causa de infertilidade ficou comprovada após a introdução do teste de fertilização de oócitos de hamster. Nesse experimento, demonstrou-se que espermatozóides de indivíduos inférteis e com varicocele apresentavam menor índice de fecundação que os de homens sem varicocele[3].

Felizmente, o auxílio laboratorial permitiu profundas modificações em relação aos resultados obtidos em pacientes inférteis. Outrora considerados fora de expectativa terapêutica, esses pacientes puderam, através da manipulação in vitro dos espermatozóides, atingir resultados favoráveis.

Os processos de beneficiamento do sêmen in vitro, de acordo com o artigo de Neves (J.B.U., 15:145, 1989) permitem que os espermatozóides, assim tratados, consigam em cerca de 70% fecundar os óvulos.

Dentre a inseminação intra-uterina, procedimento menos complexo, ou transferência do embrião obtido in vitro, mais complexo e com resultados ao redor de 10,20 ou 25%, encontram-se as soluções para as situações mais difíceis.

Atualmente descortina-se a possibilidade do congelamento de embriões, existindo no mundo cerca de 5 a 50 mil embriões congelados. Esses embriões são criopreservados por um período que varia de um a quatro meses, e têm 70 a 80% de chance de permanecerem vivos. Esses embriões, uma vez transferidos, terão as mesmas chances de gestação. Dessa forma, ampliou-se muito o horizonte, permitindo resultados em casos condenados e, possivelmente, muito ainda será alcançado nessa linha de investigação. A ciência caminha a passos largos; entretanto, aspectos morais, sociais, legais e éticos da reprodução assistida, vagarosamente vêm sendo discutidos sem que, todavia, se tenha chegado um consenso final.

Aceito para publicação em outubro/89.

Endereço para correspondência: Rua Augusta, 2347 – 3º andar – CEP 01413 – São Paulo – SP – Fone: (011) 282-6030

REFERÊNCIAS BIBLIOGRÁFICAS

1. Dubin L., Amelar, R.D.: Etiological factors in 1294 consecutive cases of male infertility. *Fertil. Steril.* 22:469, 1971.
2. Rodrigues Netto, N. Jr., Martucci, R.C. and Lemos, G.C.: Evaluation of the impairment of spermatogenesis in varicocele through semen analysis and testicular biopsy. *Int. Urol. Nephrol.*, 9:329, 1977.
3. Rodrigues Netto, Jr. N. – Varicocele: Fact or fiction? In: Paulson, J.D., Negro-Vilar, A., Lucena, E., Martini, L. – Andrology. Male fertility and sterility. Orlando, Academic Press, 1986, p 233.
4. Rodrigues Netto, Jr., N., Lemos, G.C., Claro, J.F.A.: Varicocele: Medical and surgical treatment. *Int. J. Fert.*, 32:432, 1987.

ANDROLOGIA

MICROCIRURGIA NA VASO-EPIDIDIMOSTOMIA, PAPEL DO EPIDÍDIMO NA MATURAÇÃO DO ESPERMATOZÓIDE.

Results of microsurgical vasoepididymostomy: role of epididymos in sperm maturation.

Silber, S.J. *Hum. Reprod., 4: 298, 1989.*

Epidídimo-vasostomia foi efetuada em 190 pacientes portadores de azoospermia por obstrução bilateral do epidídimo. Os doentes foram seguidos pelo menos por 4 anos. A anastomose epidídimo-deferencial quando realizada no corpo do epidídimo apresentou 78% de permeabilidade e o índice de gravidez foi de 56%. Quando a anastomose do deferente era efetuada na cabeça do epidídimo, o índice de permeabilidade foi 73%, porém o índice de gravidez foi de 31%. Os espermatozóides do corpo do epidídimo têm um índice de fertilidade maior que os espermatozóides da cabeça do epidídimo, não havendo diferença ao se considerar o corpo do epidídimo dividido em zona proximal e distal. Isto equivale a dizer que cada segmento, cabeça, corpo e cauda, comporta-se de maneira uniforme não havendo subdivisões. O principal fato verificado foi que espermatozóides que nunca ultrapassaram a cabeça do epidídimo parecem ser capazes de fertilizar.

COMENTÁRIO EDITORIAL

A microcirurgia na infertilidade masculina alterou principalmente os resultados. Outrora, a reconstrução era efetuada através do estabelecimento de uma fístula entre o deferente e o epidídimo, término-lateralmente. Não havia uma anastomose direta entre 2 tubos. Atualmente, a microcirurgia anastomosa o deferente ao epidídimo, término-terminal ou término (deferente)-lateral (ducto epididimário).

Em 28 pacientes com azoospermia obstrutiva realizamos a anastomose microcirúrgica, obtendo permeabilidade em 60% dos casos e o índice de gravidez verificado foi de 30%. Na sua grande maioria o nível da anastomose foi no corpo do epidídimo, embora, em alguns, tenha sido na cabeça do epidídimo. Na síndrome de Young, azoospermia obstrutiva associada a distúrbios respiratórios crônicos, a obstrução verifica-se ao nível da cabeça do epidídimo. A obtenção por punção de espermatozóides dessa região e, inclusive, da "rete testis", com posterior capacitação in vitro, foi acompanhada de gravidez. Dessa maneira, o conceito que o epidídimo era o responsável pela maturação (capacitação) dos espermatozóides deve ser revisto e novos estudos deverão orientar as condutas frente aos casos de azoospermia obstrutiva cuja lesão esteja situada no epidídimo.

NELSON RODRIGUES NETTO JR.

ENDOSCOPIA

ESTREITAMENTO URETRAL PÓS-RESSECÇÃO TRANSURETRAL DA PRÓSTATA: PAPEL DO CATETER

Urethral strictures following transurethral resection of the prostate. The role of the catheter.

Hammarsten J. Lindquist K. and Sunzel H.
Br. J. Urol., 63: 397, 1989.

O estreitamento uretral é a complicação mais freqüente da ressecção transuretral. As dúvidas referentes à etiologia ainda persistem. Dessa maneira, um estudo prospectivo e randomizado foi programado para analisar o papel do cateter na formação do estreitamento uretral. Um total de 205 pacientes submetidos à RTU de próstata foram divididos em 2 grupos: um foi drenado por via transuretral usando-se cateter de látex siliconizado e outro grupo usou o mesmo cateter, porém por via suprapúbica. O seguimento variou de 6 a 24 meses. No grupo drenado por via uretral ocorreram 17% de estreitamentos e 4% no grupo drenado por via suprapúbica. A conclusão foi de que o cateter de látex siliconizado usado por via transuretral era um fator importante na formação de estenose uretral pós-RTU de próstata.

COMENTÁRIO EDITORIAL

A sonda uretral é responsável por inúmeros inconvenientes na cirurgia transuretral da próstata. Dentre os mais freqüentes citam-se a dor e espasmos, uretrite, orquiepididimite, infecção urinária e estreitamento uretral. Entretanto, as técnicas empregadas na prostatectomia não prescindiam do uso de sondas uretrais. Alguns afirmavam ser obrigatório seu emprego.

Em 1929 Crosbie, Herman em 1964 e Hofmeister em 1970 questionaram o uso da sonda uretral no pós-operatório. Em 1972, Brisset publicou a técnica de emprego de 2 sondas suprapúbicas, uma para irrigação e outra para drenagem vesical, na prostatectomia. Em nosso meio, Yamada, no Hospital das Clínicas em São Paulo, apresentou em 1976 a tese "Prostatectomia transvesical sem o uso de sonda uretral". Com a técnica estudada

obteve 6% de estenose uretrais, sendo as demais intercorrências temporárias e de pequena gravidade. Mais recentemente, tem-se verificado 10% de estenose uretral no pós-operatório de cirurgias cardíacas, conseqüente ao uso de sonda uretral. Procurou-se verificar as causas e admitiu-se serem devido a um fator citotóxico exercido pelo látex. A destruição celular atingia profundidade variável, sendo responsável por maior ou menor substituição do epitélio por tecido fibroso.

Esses estudos conduzidos experimentalmente permitiram concluir da ação citotóxica do látex, sendo essas sondas condenadas e recomendadas as sondas de silicone. As sondas de látex envolvidas por uma camada externa de teflon ou silicone não eram tão eficientes quanto as totalmente siliconizadas.

Nos casos que requerem a manutenção de cateteres uretrais por mais de dois dias, temos empregado rotineiramente sondas de "silastic" ou similar. Apesar de não dispormos de um estudo comparativo entre os diversos tipos de sondas, acreditamos que houve melhora dos resultados com a adoção dessa medida.

NELSON RODRIGUES NETTO JR.

DILATAÇÃO PROSTÁTICA COM BALÃO

Baloon dilatation for prostatic obstruction. Long-term follow-up

Klein, L.A., Lemming, B.
Urology, 33: 198, 1989.

A dilatação da uretra prostática com sonda balão pode melhorar o fluxo urinário em pacientes prostáticos, com hiperplasia nodular da próstata (HNP). Estudou-se prospectiva e randomizadamente 5 doentes tratados por dilatação e 3 acompanhados sem qualquer tratamento. No tratamento os autores utilizaram um balão 30F que era inflado na uretra prostática, com anestesia local, durante 30 minutos sob controle fluoroscópico. Os doentes foram acompanhados durante 2 anos. Em 2 casos houve melhora do fluxo urinário e estabilização dos sintomas clínicos. Em 2 casos não houve melhora do fluxo e necessitaram de tratamento cirúrgico durante o período de observação e outro doente teve retenção urinária após a dilatação e também foi operado. No grupo controle, um paciente foi submetido à prostatectomia e 2 outros continuaram com os sintomas obstrutivos. Apesar da melhora dos sintomas e do fluxo urinário após a dilatação, admitem que o método não se mostrou eficiente, devendo substituir por outra sonda com balão de maior calibre.

COMENTÁRIO EDITORIAL

Diversos métodos de tratamento têm sido propostos para tratar a hiperplasia nodular da próstata (HNP). Dispositivos metálicos ou teflonados foram utilizados na uretra prostática de forma a manter pérvio o canal e, portanto, resolver o problema obstrutivo. Esses dispositivos são aplicados com anestesia local e os resultados são considerados adequados para casos selecionados. Mais recentemente surgiram as primeiras publicações de uma técnica que usa um dispositivo, que à semelhança de um liquidificador doméstico, é capaz de liquefazer e aspirar o tecido prostático (ELSA). O instrumento, ainda em caráter experimental, foi adaptado a um robô o qual realiza rapidamente a RTUP.

A dilatação da uretra prostática no tratamento da HNP é antiga. Entretanto, até então era considerada uma técnica indicada para casos selecionados e com resultados temporários. A retomada dessa tática cirúrgica deve-se principalmente a publicações americanas recentes. Temos utilizado o método sem qualquer pré-seleção dos casos, com o intuito de verificar as contra-indicações e analisar os resultados. Embora o tempo de seguimento ainda não seja adequado e o protocolo esteja em plena execução, podemos extrair algumas impressões tais como: a melhoria da sintomatologia é satisfatória, porém a fluxometria pouco se altera. Em nossos casos como descrito anteriormente (J.B.U., 14: 325, 1988) o calibre do balão pode atingir 120F.

No que pese o entusiasmo das novas conquistas, os resultados amplamente confirmados fazem com que a RTUP continue sendo o método de eleição no tratamento de H.N.P.

NELSON RODRIGUES NETTO JR.

ONCOLOGIA

A NEFROSTOMIA PERCUTÂNEA NA HIDRONEFROSE ESTÁ INDICADA EM PACIENTES COM CÂNCER AVANÇADO?

Is percutaneous nephrostomy for hidronephrosis appropriate in patients with advanced cancer?

Keidan, R.D., Greenberg, R.E., Hoffman, J.P., Weese, J.L.
Am. J. Surgery, 156: 206, 1988.

Historicamente, a insuficiência renal devido a obstrução ureteral decorrente de neoplasia apresenta um prog-

nóstico sombrio. Com o aperfeiçoamento da técnica da nefrostomia percutânea, mesmo pacientes sem condições clínicas para se submeter a uma cirurgia podem ser derivados. Infelizmente, a maioria desses pacientes morre da doença de base num período muito curto. Assim, torna-se difícil eleger os candidatos à nefrostomia percutânea.

Vinte pacientes com câncer pélvico avançado e obstrução ureteral foram avaliados. A sobrevida média dessas pacientes foi de 13 semanas. A nefrostomia foi eficaz na drenagem do trato urinário superior em 85% dos casos. Porém 70% dos pacientes morreram ainda internados ou conseguiram passar menos de 6 semanas em casa; 55% apresentaram urosepse e necessitaram troca de sonda das nefrostomias. Oito pacientes com carcinomatose caracterizaram um grupo à parte, com prognóstico particularmente ruim, com sobrevida média de 7 semanas. O prognóstico é melhor quando o paciente apresenta bom estado geral e um tipo de câncer que potencialmente responde à quimioterapia, como ocorreu em um caso que sobreviveu 2 anos e teve a nefrostomia retirada após uma boa resposta à quimioterapia.

Em conclusão, a nefrostomia percutânea descomprime efetivamente o trato urinário superior em pacientes com hidronefrose decorrente de câncer pélvico. Porém, a escolha dos pacientes que serão candidatos à nefrostomia deve ser cuidadosa; a sobrevida limitada, morbidade significativa e a má qualidade de vida geralmente sem abandono do leito hospitalar devem ser consideradas. 3 figuras, 8 referências bibliográficas.

COMENTÁRIO EDITORIAL

O que temos observado é que a nefrostomia percutânea efetivamente descomprime o trato urinário superior. Permanece, porém, a dúvida se pacientes com ureterohidronefrose e insuficiência renal decorrentes de câncer pélvico vão se beneficiar da descompressão e da recuperação da função renal.

Na maioria dos casos, a nefrostomia percutânea vai apenas aumentar de maneira pouco significante a sobrevida desses pacientes, agravando por outro lado a qualidade de vida.

Concordamos com os autores quando eles afirmam que a maioria desses pacientes não conseguem nem mesmo abandonar o hospital e, se o fazem, acabam retornando rapidamente.

É mais sensato que a nefrostomia percutânea seja reservada para pacientes com tumores avançados, mas que potencialmente responda à quimioterapia, ou mesmo à radioterapia pélvica, visando uma redução da neoplasia e até mesmo a retirada da nefrostomia.

JOAQUIM FRANCISCO DE ALMEIDA CLARO

TRANSPLANTES

TRANSPLANTE RENAL E GRAVIDEZ

Pregnancy in organ transplant recipient

Hou, S. *Med. Clin. North Am., 73: 667, 1989.*

Pacientes transplantados correm o risco de hipertensão, comprometimento da função renal e prematuridade, retardo de crescimento e infecção do feto e recém-nascido. Esses fatores de risco tornam-se ainda maiores no caso de haver discreto comprometimento da função do rim transplantado e hipertensão arterial materna antes da gravidez. Entretanto, a regra é o nascimento de uma criança normal. A gravidez não deve ser combatida, e sim, mãe e feto devem ser cuidadosamente assistidos durante todo o período. A restauração da fertilidade é um ponto positivo que deve ser discutido com uma candidata jovem a transplante renal.

COMENTÁRIO EDITORIAL

No período de 1969 a 1985, em 1000 transplantes realizados no Hospital das Clínicas em São Paulo foram observados 28 gestações em 24 pacientes[2]. A gestação em média ocorreu 43 meses após o transplante. As pacientes estavam sob regime de imunossupressão com azatioprina e prednisona. Desta 28 gestações, 20 chegaram a termo, com parto natural em 8 e cesareana em 12. Em gestantes com função renal comprometida, associada à proteinúria e/ou hipertensão arterial, ocorreram 5 natimortos e 1 outro faleceu 2 dias após o nascimento por complicação respiratória. Nesta série verificou-se 1 óbito materno e fetal no 6º mês de gravidez devido à sepse por feto morto retido.

Com relação à espermatogênese, verificou-se através de biópsias testiculares realizadas antes do transplante e após a normalização da função renal no pós-transplante, a melhora numérica acentuada das células germinativas. Entretanto, apesar dessa evolução favorável, não se logrou atingir os níveis verificados em indivíduos normais.

As células de Sertoli e as espermatogônias continuaram em número reduzido no pós-transplante.

NELSON RODRIGUES NETTO JR.

1. Rodrigues Netto Jr., N., Pecoraro, G., Sabbaga, E., Goes, G. M.: Spermatogenesis before and after renal transplant. Int. J. Fert., 25: 131, 1980.
2. Sabbaga, E.: 1000 transplantes renais. Vinte anos de experiência. Tese Livre-Docência, São Paulo, Faculdade de Medicina U.S.P., 1987.

TRANSPLANTE RENAL: ARTERIOPATIA PRECOCE INDUZIDA PELO USO DE ALTA DOSE DE CICLOSPORINA

Early arteriopathy following hig-dose cyclosporine in kidney transplantation

APMIS 96 (Suppl. 4): 66, 1988.

Os resultados de biópsias em mais de 37 rins transplantados e tratados com altas doses de ciclosporina-A (CsA) foram comparados a 37 biópsias renais cujo esquema de imunossupressão utilizou prednisona a azatioprina (AZA/P). As biópsias foram obtidas 35 dias após o transplante. No grupo (CsA) 12 biópsias demonstraram arteriopatia e não se observou nenhum caso no grupo (AZA/P). Os casos de lesões arteriais correspondiam a doadores de maior faixa etária do grupo que estava recebendo ciclosporina (CsA). O nível mínimo de ciclosporina usado foi de 380 mg/ml no grupo com lesão arterial. A arteriopatia caracterizava-se clinicamente por função precária do enxerto observada no renograma, retardo do início do funcionamento renal e alto índice de rins que nunca funcionaram (50%).

A conclusão é que não se deve utilizar alta dose de ciclosporina-A no receptor quando o transplante é feito com rins de cadáveres cujas idades eram superiores a 50 anos. No caso da biópsia do enxerto, realizada após 5 semanas do transplante, demonstrar lesão arterial, deve-se cogitar a mudança do esquema de tratamento.

COMENTÁRIO EDITORIAL

A ciclosporina-A mudou consideravelmente os resultados do transplante renal. A sobrevida de 12 meses do enxerto inter-vivo passou de 60 para 90% e o de cadáver de 40 a 60% para 70% e até 83%[1].

Apesar de resultados tão satisfatórios, o uso de ciclosporina-A não é isento de complicação. A principal ação deletéria é a nefrotoxicidade, causando deterioração irreversível da função renal. A elevação dos níveis sangüíneos da droga pode traduzir-se em lesões renais, inclusive devendo integrar o diagnóstico diferencial com rejeição e necrose tubular aguda. Por outro lado, alguns centros não têm utilizado esquema triplo (Azatioprina, prednisona e ciclosporina-A), mas associam duas drogas, em geral retirando o esteróide. Mesmo nestas condições (uso de 2 drogas), a tendência é diminuir paulatinamente as dosagens, com a finalidade de evitar-se complicações como as mencionadas. Dessa forma, tem sido proposto o esquema triplo inicial e após 3 meses retirar a ciclosporina. Admitem que este regime prolonga a vida do enxerto[1].

NELSON RODRIGUES NETTO JR.

1. Hall, B.M., Tiller, D.J., Hardie, I., Mahony, J., Mathew, T., Tatcher, G., Miach, P., Thomson, N., Sheil, A.G.R. – Comparison of three immunosuppressive regimens in cadaver renal transplantation: long-term cyclosporine, shorth-term cyclosporine followed by azathioprine and prednisolone, and azathioprine and prednisolone without cyclosporine. N. Engl. J. Med., 318: 1499, 1988.

UROPEDIATRIA

TESTÍCULO NÃO DESCIDO: COMPARAÇÃO ENTRE 2 PROTOCOLOS DE TRATAMENTO COM GONADOTROFINA CORIÔNICA. EFEITOS NA DESCIDA TESTICULAR E RESPOSTA HORMONAL.

Undescended testis: Comparision of two protocols of treatment with chorionic gonatropin. Effect on testicular descent and hormonal response.

Forest, M.G., David, M., David, L. et. al.
Horm. Res., 30: 198, 1988.

Um estudo randomizado de 2 protocolos usando gonadotrofina coriônica humana (HCG) foi analisado em 183 meninos cujas idades variavam entre 7 e 12 anos. O protocolo 1 administrava 7 injeções de 1.500 UI em dias alternados e o protocolo 2 consistia de 4 injeções de 100 UI/kg peso corporal com intervalo de 4 a 5 dias. Em ambos os protocolos, ao final do tratamento, a testosterona atingiu níveis normais do adulto. Entretanto, a amplitude do aumento foi discreta, porém significantemente menor com o protocolo 2 (4,08 ± 2,07 ng/ml) que com o protocolo 1 (5,16 ± 2,73 ng/ml). Dessa forma, parece que a repetição de injeções de HCG a intervalos menores que 4 dias não é necessária, e que o período total de estímulo de 2 a 3 semanas é suficiente. Embora não correlacionando com o nível de testosterona, o índice de sucesso foi similar com ambos protocolos e comparáveis com os valores verificados na literatura.

COMENTÁRIO EDITORIAL

O papel do estímulo hormonal fica evidente nos artigos. O trabalho de Forest et. al. demonstra o efeito do HCG e inclusive sugere a possibilidade de um esquema de aplicação com intervalos maiores, até 3 a 4 dias. Os diversos tipos de estímulo, usando HCG e GnRH, constituem motivo de controvérsia. A maioria dos especialistas no Brasil utiliza HCG. A explicação seria a maior familiaridade, preço mais adequado e melhor reconhecimento da dose ministrada. Apesar de haver receio de

lesão testicular com o uso de hormônios, a conduta é aceita de maneira geral na criptorquidia bilateral. Utilizamos rotineiramente também na criptorquidia unilateral, embora os resultados variem em torno de 30% de sucesso. Admite-se que a hormonioterapia pode tornar palpável o testículo criptorquídico unilateral e com isso planejar melhor o tratamento cirúrgico. Além disso, haveria melhor adaptação tissular local, favorecendo o tempo cirúrgico. A dose de HCG pode variar muito de acordo com os estudos, havendo, como Bergadá, os que ministram doses elevadas de 36.000 a 40.000 UI em criptorquidia bilateral. Acreditamos prudente relacionar a idade com a dose de HCG e, para tanto, a proposição do protocolo 2 de Forest et. al. parece simpática, usando 100 UI/kg e em intervalos de 3 a 4 dias.

NELSON RODRIGUES NETTO JR.

TRATAMENTO DA CRIPTORQUIDIA COM GONADOTROFINA CORIÔNICA HUMANA OU HORMÔNIO LIBERADOR DE GONADOTROFINA. ESTUDO DUPLO-CEGO EM 243 MENINOS.

Treatment of cryptorchidism with human chorionic gonadotropin or gonadotropin releasing hormone. A double-blind controlled study of 243 boys.

Christiansen, P., Müller, J., Buhl, S. et al.
Horm. Res. 30: 187, 1988.

Procedeu-se a um estudo duplo cego sobre o efeito da gonadotrofina coriônica humana (HCG), hormônio liberador de gonadotrofina (GnRH) e placebo, em testículos criptorquídicos uni e bilaterais. A idade dos meninos variou de 1 a 13 anos; 150 tinham criptorquidia unilateral e 88 bilateral. HCG foi ministrada por via intramuscular, 2 injeções por semana durante 3 semanas. GnRH e placebo foram aplicados sob a forma de nebulização nasal.

HCG foi superior ao GnRH e placebo na criptorquidia bilateral (p= 0,0009). Os testículos migraram bilateralmente para o escroto em 25% dos casos e houve melhora da posição em outros 25%. Na criptorquidia unilateral houve descida do testículo em 14% dos casos comparado com 3% e 0% após o uso de placebo e GnRH, respectivamente (p= 0,07). O testículo alcançou posição mais baixa em 46% dos casos tratados com HCG. Não houve diferença entre os grupos com relação à idade de início do tratamento e com a posição inicial do testículo. Em conclusão, o sucesso de 25% justifica o uso de HCG no tratamento do testículo criptorquídico ao passo que não recomenda, de modo geral, o uso de GnRh por via nasal.

MISCELÂNEA

CLAMPEAMENTO DO PEDÍCULO NO TRATAMENTO DO TRAUMA RENAL: ESTUDO CRÍTICO

Early vascular control for renal trauma: a critical review

Carrol, P.R., Klosterman, P. and McAninch, J.W.
J. Urol., 141: 826, 1989

A incidência, indicação e seqüelas da oclusão temporária do pedículo em casos de traumatismo renal foi analisada retrospectivamente em 90 pacientes com 92 traumas renais. Dois grupos foram estabelecidos à custa da análise de traumas renais de proporções semelhantes porém, um grupo com clampeamento e outro sem oclusão do pedículo renal. Somente 11/92 (12%) dos traumas necessitaram clampeamento do pedículo para coibir o sangramento e permitir a reconstrução cirúrgica do órgão.

Não se conseguiu estabelecer como critério preditivo para o clampeamento, a extensão, tipo e presença de lesões associadas. Lesões renais asssociadas a grandes hematomas retroperitoneais ou em processo de progressão desses hematomas, foram mais freqüentemente submetidas à oclusão do pedículo renal para permitir o tratamento adequado da lesão. O clampeamento do pedículo não foi acompanhado de elevação dos índices de uréia ou mortalidade pós-operatória.

Acreditam que o procedimento é de valia, permitindo maior segurança na correção de lesões em casos cujo risco de nefrectomia é muito maior quando não utilizado esse artifício.

COMENTÁRIO EDITORIAL

Atualmente a conduta no trauma renal é conservadora. Deve-se entender como conservadora as atitudes tanto diagnósticas quanto terapêuticas. Assim sendo, a ultra-sonografia muito tem contribuído no diagnóstico e conduta no trauma renal. Centros que dispõem de tomografia computadorizada (TC) têm publicado resultados excelentes baseados em informações fornecidas pela TC. Arteriografia e embolização seletiva podem ser utilizadas com bons resultados, porém, além de requerer equipe com grande adestramento técnico, o fator econômico é bastante limitante[3].

Com referência ao tratamento propriamente dito, o acesso ao rim traumatizado deve ser através de laparotomia, e com isolamento prévio do pedículo renal[1]. *A exploração de grande hematoma retroperitoneal, sem o cuidado mencionado, pode ocasionar a necessidade de nefrectomia ou mesmo aumentar muito o risco de morta-*

lidade intra-operatória. Dessa forma, o cirurgião, após o isolamento e cadarçamento do pedículo renal, passará a explorar o parênquima renal, clampeando ou não o pedículo de acordo com as circunstâncias locais. Em determinadas situações, poderá saturar as lesões ou extrairá parte do rim. A conduta será sempre a mais conservadora possível. Entretanto, o clampeamento renal não é isento de complicações, inclusive podendo ser a causa de nefrectomia por lesão arterial[2]. Nunca esquecer de certificar-se da existência e condições do rim contra-lateral antes de qualquer conduta mais agressiva.

NELSON RODRIGUES NETTO JR.

1. Rodrigues Netto Jr., N.: Traumatismos renais. In: Rodrigues Netto Jr., N. (Ed.). Urologia. São Paulo, Roca, 1986. p. 282.
2. Rodrigues Netto Jr., N., Lemos, G.C., Palma, P.C.R., Fiuza, J.L.: Staghorn calculi. Percutaneous versus anatrophic nephrolithotomy. Eur. Urol., 15: 9, 1988.
3. Uflacker, R. Paolini, R.M., Lima, S.: Management of traumatic hematuria by selective renal artery embolization. J. Urol., 132: 662, 1984.

TÉCNICA DE NESBIT NO TRATAMENTO DA CURVATURA CONGÊNITA DO PÊNIS.

Nesbit procedure in the treatment of congenital penile deviation

Netto, N.R. JR.; Claro, J.F.A.; Guidi, H.C.G.
Arch. Esp. Urol., 42: 386, 1989.

Os autores submeteram 16 pacientes com curvatura congênita do pênis à correção cirúrgica pela técnica de Nesbit. Todos apresentavam curvatura pronunciada impedindo a penetração vaginal. Cinco pacientes foram submetidos à técnica original de Nesbit e em onze realizou-se a técnica modificada de Nesbit, ou seja, plicatura sem excisão da túnica albugínea. Em 15 pacientes obteve-se bons resultados, permitindo ao paciente penetração vaginal normal. Os autores concluíram que a técnica de Nesbit modificada é mais simples e isenta de complicações. O período de internação foi de 24 h. O tempo de seguimento foi de 2 a 30 meses, média de 8 meses.

COMENTÁRIO EDITORIAL

As curvaturas penianas menores de 40° normalmente não causam dificuldade para penetração vaginal. Aproximadamente 10% dos pacientes com curvatura peniana (congênita ou Peyronie) necessitam de correção cirúrgica[1]. Apesar disso, muitos pacientes procuram tratamento por razões psicológicas.

A técnica de Nesbit, consagrada na correção da curvatura peniana, não é isenta de complicações e insucesso. Bailey e cols. (1985) observaram complicações em 25% de 179 pacientes operados. Os índices de insucesso encontrados por estes autores foram de 14% após 3 meses e 28% após 36 meses de seguimento.

A modificação técnica empregada por Netto e cols. foi introduzida por Ebbehoj and Metz em 1985[2]. Em 1987, tais autores haviam submetido 140 pacientes com angulação congênita do pênis à correção por esta nova técnica, obtendo sucesso em 93% dos casos[3]. Os resultados obtidos por Netto e cols., 1989, são sobreponíveis aos de Ebbehoj and Metz, 1987, apesar da menor casuística. Em observação pessoal de três casos de Peyronie corrigidos por esta modificação técnica, observamos, assim como na técnica de Nesbit clássica, relatos de encurtamento da haste peniana além de dor no ponto de plicatura da albugínea até a 4ª semana de pós-operatório. Porém, a rapidez e simplicidade da técnica operatória aliadas à baixa incidência de complicações e o alto índice de sucesso viabilizam a introdução dessa modificação técnica na correção da curvatura peniana.

UBIRAJARA FERREIRA

REFERÊNCIAS BIBLIOGRÁFICAS

1. BAILEY, M.J.; YANDE, S.; WALMSLEY, B.; PRYOR, B.; J.P.: Surgery for Peyronie's disease. Review of 200 patients. Brit J. Urol., 57: 746, 1985.
2. EBBEHOJ, J. and METZ, P.: New operation for krummerik (penile curvature). Urology, 26: 76, 1985.
3. EBBEHOJ, J. and METZ, P.: Congenital penile angulation. Brit. J. Urol., 60: 264, 1987.